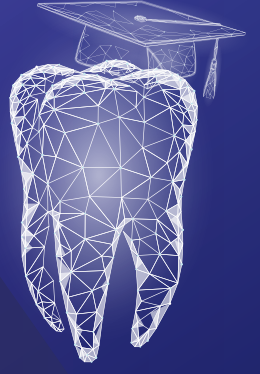



İSTANBUL AYDIN
ÜNİVERSİTESİ

20
Yıl



İAÜ Diş Hekimliği Fakültesi
İAÜ Bilimsel Kongreler Kulübü

II. Ulusal Diş Hekimliği Öğrenci Kongresi

KONGRE PROGRAMI ve BİLDİRİLER

CONGRESS PROGRAMME
&
PROCEEDINGS

26.05.2023

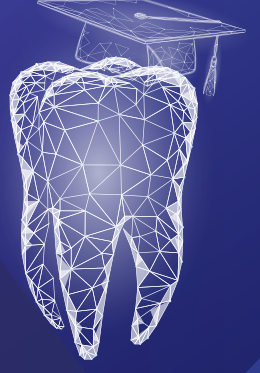İstanbul Aydın Üniversitesi Halit Aydın Yerleşkesi

www.aydin.edu.tr |    iaukampus



İSTANBUL AYDIN
ÜNİVERSİTESİ

20
Yıl



İAÜ Diş Hekimliği Fakültesi
İAÜ Bilimsel Kongreler Kulübü

II. Ulusal Diş Hekimliği Öğrenci Kongresi

**KONGRE PROGRAMI
ve
BİLDİRİLER**

***CONGRESS PROGRAMME
&
PROCEEDINGS***

İSTANBUL AYDIN ÜNİVERSİTESİ YAYINLARI

İSTANBUL AYDIN ÜNİVERSİTESİ
DİŞ HEKİMLİĞİ FAKÜLTESİ BİLİMSEL KONGRELER KULÜBÜ
II. ULUSAL DİŞ HEKİMLİĞİ ÖĞRENCİ KONGRESİ BİLDİRİ KİTAPÇIĞI

İmtiyaz Sahibi

Doç. Dr. Mustafa AYDIN

Yayın Komisyonu Başkanı

Prof. Dr. Mehmet Reşat BAŞAR

Editörler

Dr. Öğr. Üyesi Sevgi ZORLU

Dr. Öğr. Üyesi Süleyman Emre MEŞELİ

Doç. Dr. Sanaz SADRY

E-ISBN

978-625-7783-85-9

Kapak ve Sayfa Tasarımı

İstanbul Aydın Üniversitesi Görsel Tasarım Koordinatörlüğü

Basım Yeri ve Yılı

İstanbul/ 2024

Copyright © İstanbul Aydın Üniversitesi

Bu kitabın tamamının ya da bir kısmının, kitabı yayımlayan şirketin önceden izni olmaksızın elektronik, mekanik, fotokopi ya da herhangi bir kayıt sistemi ile çoğaltılması, yayımlanması ve depolanması yasaktır.

Bu kitabın tüm hakları İstanbul Aydın Üniversitesi'ne aittir.

İSTANBUL AYDIN ÜNİVERSİTESİ
BİLİMSEL KONGRELER KULÜBÜ
II. ULUSAL DIŞ HEKİMLİĞİ ÖĞRENCİ KONGRESİ

Kongre Tarihi: 26 Mayıs 2023 **Saat:** 08:00-19:00
Yer: İstanbul Aydın Üniversitesi Florya Yerleşkesi A Blok Konferans Salonu

KONGRE ORGANİZASYON KOMİTESİ

Kongre Onursal Başkanları

Doç. Dr. Mustafa AYDIN
İstanbul Aydın Üniversitesi Mütevelli Heyet Başkanı

Prof. Dr. Yadigar İZMİRLİ
İstanbul Aydın Üniversitesi Rektörü

Kongre Başkanı

Prof. Dr. Derviş YILMAZ
İstanbul Aydın Üniversitesi Diş Hekimliği Fakültesi Dekanı

Kongre Organizasyon Komitesi Başkanı

Prof. Dr. Tosun TOSUN

Kongre Bilimsel Komite Üyeleri

Doç. Dr. Sanaz SADRY
(Komite Başkanı)
Doç. Dr. Işıl KAYA BÜYÜKBAYRAM
Dr. Öğr. Üyesi Sevgi ZORLU
Dr. Öğr. Üyesi Süleyman Emre MEŞELİ

Kongre Sosyal Komite Üyeleri

Dr. Öğr. Üyesi Asel ÜSDAT ÖZTÜRK
(Komite Başkanı)
Arş. Gör. Dt. Hakkı Talha YILDIZ
Stj. Dt. Shanli MOTIEI

Kongre Teknik Komite Üyeleri

Dr. Öğr. Üyesi Ezgi Sıla TAŞKALDIRAN
(Komite Başkanı)
Dr. Öğr. Üyesi Merve AYDEMİR
Arş. Gör. Dt. Ayşenur ARPACI

Kongre Genel Sekreteri

Dr. Öğr. Üyesi Asel ÜSDAT ÖZTÜRK
İAÜ Bilimsel Kongreler Kulübü
Doç. Dr. Sanaz SADRY (Kulüp Danışmanı)
Stj. Dt. Shanli MOTIEI (Kulüp Başkanı)

Bilimsel Danışma Kurulu ve Jürileri

Prof. Dr. Birsay GÜMRÜ TARÇIN *Marmara
Üni., Ağız, Diş ve Çene Radyolojisi AD*

Prof. Dr. Bilge TARÇIN
Marmara Üni., Restoratif Diş Tedavisi AD

Doç. Dr. Yeliz GÜVEN
İstanbul Üni., Pedodonti AD

Doç. Dr. Edibe EGİL
İst. Aydın Üni., Pedodonti AD

Dr. Öğr. Üyesi Hatice Selin YILDIRIM *Marmara
Üni., Periodontoloji AD*

Dr. Öğr. Üyesi Pınar K. KARATABAN
Bahçeşehir Üni., Pedodonti AD

Dr. Öğr. Üyesi Gizem ÇOLAKOĞLU
İst. Aydın Üni., Ağız, Diş ve Çene Radyolojisi AD

Dr. Öğr. Üyesi Ezgi SUNAL AKTÜRK *Bezmia-
lem Vakıf Üni., Ortodonti AD*

Dr. Öğr. Üyesi Muhammet Çağlar BURSA *İst.
Aydın Üni., Protetik Diş Tedavisi AD*

KATKIDA BULUNAN FİRMALAR

Fotona[•]
choose perfection

İDEALDENT
Professional Dental Solutions

 incidental

 **straumann**

Oral-B®

DAVET

Değerli Öğrencilerimiz,

26 Mayıs 2023 tarihinde düzenleyeceğimiz **İstanbul Aydın Üniversitesi II. Ulusal Diş Hekimliği Öğrenci Kongresi**'ne sizleri davet etmekten büyük mutluluk duyuyoruz. İlki geçen sene gerçekleştirilen kongremizde, sizlerden gelen yoğun katılım bizi bu sene de ikinci öğrenci kongremizi düzenlemeye teşvik etmiştir. Gelenekselleşeceğini umut ettiğimiz kongremizde, alanında uzman değerli akademisyenler tarafından diş hekimliğinin çeşitli alanlarında güncel konular ele alınacaktır. Bunun yanı sıra, mezuniyet sonrası yol haritanızı çizmenize yardımcı olacak bilgiler paylaşılacaktır. Kongremizde lisans ve doktora öğrencileri tarafından yapılacak sözlü ve poster bildiriler, jüri tarafından değerlendirilip, sözlü bildiriler arasında ilk üç bildiriye ve en iyi poster bildirisine ödül verilecektir.

Yönetim kurulu ve organizasyon komitesi olarak sizlerle bir arada olmayı arzu ediyoruz.

Görüşmek dileğiyle,

Sevgilerimle

Kongre Başkanı

Prof. Dr. Derviş YILMAZ

İAÜ Diş Hekimliği Fakültesi Dekanı

KONGRE PROGRAMI

26.05.2023 – 08:00-19:00

08:00-08:15: KAYIT

08:15-09:00: I. OTURUM

Açılış Seromonisi

Protokol Konuşmaları

09:15-11:30: II. OTURUM

09:15-10:45: Sözlü Sunum Oturumu-I

Oturum Başkanı: Prof. Dr. Aslı Topaloğlu Ak-Dr. Öğr.Üyesi Asel Üsdat Öztürk

SS01: Devital Diş Sebebi Olarak Brown Tümör: Olgu Sunumu, (Sunucu: Süha Alpay)

SS02: Kök Kanal Tedavisi Tekrarı Aşamasında Önceden Kırılmış Olan Üç Farklı Kanal Eğesinin Kök Kanalıdan Uzaklaştırılması: Olgu Sunumu, (Sunucu: Hilal Çuhadar)

SS03: Mandibular Kanal Varyasyonlarının Varlığını Konik Işınli Bilgisayarlı Tomografi ve Panoramik Radyografi Kullanılarak Değerlendirilmesi, (Sunucu: Ayşenur Erol)

SS04: Gaziantep Nurdağı 'nda Deprem Nedenli Ağız Yüz ve Çene Travma Taraması, (Sunucu: Deniz Devrim Kaya)

SS05: Kömür İçerikli Diş Macunların Kompozit Restorasyonların Yüzey Pürüzlülüğüne Etkisi, (Sunucu: Arif Can Barut)

SS06: Diş Hekimliği Öğrencilerinin Hekimlik Alanında Dijital Teknolojiye ve Sanal Gerçekli Uygulamalarına Bakış Açısının Değerlendirilmesi, (Sunucu: Shanli Motiei)

10:45-11:30: Davetli Konuşma-I

Oturum Başkanı: Doç. Dr. Sanaz Sadry

Prof. Dr. Orhan Canbolat

“Hekimlik Üzerine Bilimsel Pratiklerini Akil Yoluyla Üretme İmkani; Meslek, Sanat, Bilim”

11:30-11:45: KAHVE MOLASI

11:45-14:30 : III. OTURUM

Sözlü Sunum Oturumu-II

Oturum Başkanı: Doç. Dr. Cenker Zeki Koyuncuoğlu

SS07: Sanal Gerçeklik Kullanımının Çocuklarda Dental Anksiyete Üzerine Etkileri, (Sunucu: Erenay Alpayçetin)

SS08: Maksiller Sinüslerde Görülen Patolojilerin ve Maksiller Dişler ile Olan İlişkilerinin Manyetik Rezonans Görüntüleme ile Retrospektif Değerlendirilmesi, (Sunucu: Melisa Öçbe)

SS09: Dijital Rehber Aparentli ve Konvansiyonel Yöntemle Uygulanan Estetik Kuron Boyu Uzatma Cerrahisi: Vaka Serisi, (Sunucu: Zozan Güneş)

SS10: Covid-19 Pandemisinin Diş Hekimliği Öğrencilerinin Kaygı Düzeyleri ve Kariyer Memnuniyeti Üzerindeki Etkisinin Araştırılması, (Sunucu: Furkan Kır)

SS11: Temporomandibular Eklem Hastalıkları Hakkında Ebeveynlerin Bilgi Düzeylerinin Belirlenmesi, (Sunucu: Ceren Yücel)

SS12: İki Farklı Vakada Polikromatik Reverse Layering Tekniği (PRLT) ile Polikromatik Tabakalama Tekniğinin Karşılaştırılması, (Sunucu: Shahed Oubied)

14:30-15:30: POSTER SUNUMLARI ve ÖĞLE ARASI

15:30-16:15 IV. OTURUM

Davetli Konuşma-II

Oturum Başkanı: Doç. Dr. Pınar Türkoğlu

Prof. Dr. Ali Murat Kökat

“Tek Seans Dijital İş Akışlarında Yeni Materyaller ve Uygulamalar”

16:15-16:30: KAHVE MOLASI

16:30-18:00 V. OTURUM

16:30-17:15 Davetli Konuşma-III

Oturum Başkanı: : Prof. Dr. Şeyda Hergüner Siso

Dr. Serhat Köken

“Derin Marjin Elevasyonu: Bir Başka Açıdan”

17:15-18:00 Sözlü Sunum Oturumu-III

Oturum Başkanı: Dr. Öğr. Üyesi Muhammet Çağlar Bursa

SS13: Stamp Tekniği ile Okluzal Rehabilitasyon: Olgu Serisi, (Sunucu: Mehmet Gökteş)

SS14: Atrofik Çenelerde Supperiosteal İmplant Yaklaşımı, (Sunucu: Yağmur İşbilir)

SS15: Türkiyede Postpartum Dönemindeki Kadınlarda Kendinden Bildirilen Bruksizm, Myojenik Temporomandibular Bozukluk ve Peripartum Depresyonu Arasındaki İlişki, (Sunucu: Tuğsan Efe Karamanlı)

SS16: Ortognatik Cerrahi Konusunda Türkçe Youtube™ Videolarının Bilgi İçeriğinin Analizi: Kesitsel Değerlendirme, (Sunucu: Ahmet Furkan Karabiga)

18:00-18:45 VI. OTURUM

Davetli Konuşma-IV

Oturum Başkanı: Dr. Öğr. Üyesi Mehmet Ali Elçin

Dr. Dr. Esra Bozbay

**“Yurtdışında Doktora Eğitim Olanaklarından Nasıl Yararlanabiliriz?
Yurtdışı Doktora Eğitiminde Klinik Pratiği: Olgu Sunumları”**

18:45-19:00: ÖDÜL TÖRENİ ve KAPANIŞ

BİLDİRİ LİSTESİ

Sözlü Bildiriler


- **SS01: Devital Diş Sebebi Olarak Brown Tümör: Olgu Sunumu**
Süha Alpay, Tuğba İşlek, Kübra Çingar Alpay
- **SS02: Kök Kanal Tedavisi Tekrarı Aşamasında Önceden Kırılmış Olan Üç Farklı Kanal Eğesinin Kök Kanalından Uzaklaştırılması: Olgu Sunumu**
Hilal Çuhadar, Işıl Kaya Büyükbayram, Elçin Bedeloğlu
- **SS03: Mandibular Kanal Varyasyonlarının Varlığını Konik Işınlı Bilgisayarlı Tomografi ve Panoramik Radyografi Kullanılarak Değerlendirilmesi**
Ayşenur Erol, Elçin Bedeloğlu
- **SS04: Gaziantep Nurdağı'nda Deprem Nedenli Ağız, Yüz ve Çene Travma Taraması**
Deniz Devrim Kaya, Muhammed Berçem Saraçoğlu, Ezgi Sıla Taşkaldıran, Süleyman Emre Meşeli
- **SS05: Kömür İçerikli Diş Macunların Kompozit Restorasyonların Yüzey Pürüzlülüğüne Etkisi**
Arif Can Barut, Ecem Salmaz, Gizem Akkuş, Didem Öner Özdaş
- **SS06: Diş Hekimliği Öğrencilerin Hekimlik Alanında Dijital Teknolojiye ve Sanal Gerçeklik Uygulamalarına Bakış Açısının Değerlendirilmesi**
Shanli Motiei, Sanaz Sadry
- **SS07: Sanal Gerçeklik Kullanımının Çocuklarda Dental Anksiyete Üzerine Etkileri**
Erenay Alpayçetin, Yelda Kasımoğlu, Elif Bahar Tuna
- **SS08: Maksiller Sinüslerde Görülen Patolojilerin ve Maksiller Dişler ile Olan İlişkilerinin Manyetik Rezonans Görüntüleme ile Retrospektif Değerlendirilmesi**
Melisa Öçbe, Mehmet Oğuz Borahan
- **SS09: Dijital Rehber Apareyli ve Konvansiyonel Yöntemle Uygulanan Estetik Kuron Boyu Uzatma Cerrahisi: Vaka Serisi**
Zozan Güneş, Abdullah Ürün, Cem Taşkın
- **SS10: Covid-19 Pandemisinin Diş Hekimliği Öğrencilerinin Kaygı Düzeyleri ve Kariyer Memnuniyeti Üzerindeki Etkisinin Araştırılması**
Furkan Kır, Mediha Büyükgöze Dindar
- **SS11: Temporomandibular Eklem Hastalıkları Hakkında Ebeveynlerin Bilgi Düzeylerinin Belirlenmesi**
Ceren Yücel, Kısmet Yaşat, Esra Somtürk, Didem Öner Özdaş

- **SS12: İki Farklı Vakada Polikromatik Reverse Layering Tekniđi (PRLT) ile Polikromatik Tabakalama Tekniđinin Karşılaştırılması**
Shahed Oubied, Merve Aydemir, Şeyda Hergüner Siso
- **SS13: Stamp Tekniđi ile Okluzal Rehabilitasyon: Olgu Serisi**
Mehmet Göktaş, Merve Aydemir, Şeyda Hergüner Siso
- **SS14: Atrofik Çenelerde Supperiosteal İmplant Yaklaşımı**
Yağmur İşbilir, Gökhan Günay
- **SS15: Türkiyede Postpartum Dönemindeki Kadınlarda Kendinden Bildirilen Bruksizm, Myojenik Temporomandibular Bozukluk ve Peripartum Depresyonu Arasındaki İlişki**
Tuğsan Efe Karamanlı, İrem Şenyuva, Bengisu Yıldırım, Burak Kumral, Cansu Gül Koca
- **SS16: Ortognatik Cerrahi Konusunda Türkçe Youtube™ Videolarının Bilgi İçeriđinin Analizi: Kesitsel Deđerlendirme**
Ahmet Furkan Karabiga, Mustafa Sami Demirsoy, Aslı Sultan Çođul, Sefa Çolak, Aras Erdil

Poster Bildiriler

- **PS01: Marsüpyalizasyon Tedavisi "Nedir? Avantajları ve Dezavantajları Nelerdir?"**
Enes YOL, Elçin Bedeloğlu
- **PS02: Ölçü Maddelerinin Dezenfeksiyonu**
Hatice Canizci, Nesli Damla Deniz
- **PS03: Konik Işınlı Bilgisayarlı Tomografi ve Manyetik Rezonans Yöntemi ile Bir Odontojenik Keratokist Olgusunun Görüntülenme**
Melisa Öçbe, Merva Soluk Tekkeşin, Şebnem Erçalık Yalçınkaya
- **PS04: Semptomatik Irreversible Pulpitisli Dişin MTA ile Amputasyonu: Olgu Sunumu**
Enes Karabulut, Berk Çelikkol
- **PS05: Anterior Diastemalarda Porselen Laminate Veneer Restorasyonla Estetik Rehabilitasyon**
Muhammet Talha Erbay, Aysıla Tekeli Şimşek, Bengisu Yıldırım
- **PS06: Posterior Bölgede Tek İmplant Uygulamasında Immediate Yükleme**
Zeynep Demir, Ahu Dikilitaş, Bengisu Yıldırım, Özge Kırarlan Karagöz
- **PS07: Diş Hekimliğinde Yapay Zeka**
Zeynep Bengü Aktaş, Nesli Damla Deniz
- **PS08: Diastema Varlığında Anterior Bölgede Laminate Veneer ile Estetik Düzeltmeler**
Burak Vargün, Ayşegül Üçdal, Bengisu Yıldırım
- **PS09: Peri-İmplant Keratinize Doku Yetersizliği Olan Bir Olguda Otolog Serbest Diş Eti Grefti Operasyonu**
Pourya Poyraz Beşiroğlu, Ahmet Nuri Silahtar, Süleyman Emre Meşeli
- **PS10: Evre III Derece C Peridontitis Olgusunda Mine Matriks Türevlerinin Sığır Kaynaklı Kemik Greftiyle Kombine Uygulanması**
Taha Orçun Kutlu, Süleyman Emre Meşeli
- **PS11: Full Dişsiz Hastalarda İmplant Uygulamalarında Sticky Bone Kullanımı**
İcer Cansu Işıkoğlu, Samir Goyushov
- **PS12: Yönlendirilmiş Kemik Rejenerasyonu ile Horizontal Kemik Hacminin Arttırılması ve Uzun Dönem Başarısı**
Cihat Çetin, Elçin Bedeloğlu
- **PS13: Meme CA Hastasında Kullanılan Terapötik Bifosfonatların Sebep Olduğu MRONJ; Non-Rezektif Tedavisi ve Kısa Dönem Sonuçları**
Burak Öztürk, Orçun Toptaş, Elçin Bedeloğlu

DAVETLİ KONUŞMA-I



Prof Dr. Orhan Canbolat

***“Hekimlik Üzerine Bilimsel Pratiklerini Akıl Yoluyla Üretme İmkânı:
Meslek, Sanat ve Bilim”***

*“Scientific Practices On Medicine The Possibility Of Producing Through Intelligence:
Job, Art & Science”*

Özgeçmiş

1986 yılında Ankara Üniversitesi Tıp Fakültesinden mezun oldu. Ankara Üniversitesi Tıp Fakültesi Biyokimya Ana Bilim Dalı'nda yardımcı doçent ve doçent, Gazi Üniversitesi Tıp Fakültesinde Profesör oldu. İtalya, Almanya ve İspanya'da misafir öğretim üyesi olarak çalıştı. 2000-2002 yılları arasında Sağlık Bakanlığında İlaç ve Eczacılık Genel Müdürü olarak görev yaptı. 2003 yılında SSK'da Sağlık İşleri Genel Müdürlüğü görevinde bulundu. 2015 yılında Yüksek İhtisas Üniversitesi Rektörlüğü ile Tıp ve Sağlık Bilimleri Fakültelerinin kurucu dekanlıkları görevlerini yürüttü. 2016-2017 arasında Şehir Hastaneleri projesinde danışmanlık yaptı. Dr. Canbolat, 2017-2019 İstanbul Aydın Üniversitesi Dış Hekimliği Dekan Vekilliği ve 2017-2020 tarihleri arasında İstanbul Aydın Üniversitesinde Rektör Yardımcılığının da aralarında olduğu akademik ve idari görevlerde bulundu. Halen Gazi Üniversitesi Tıp Fakültesi Tıbbi Biyokimya Ana Bilim Dalı Başkanlığı ve Gazi Üniversitesi Yaşam Bilimleri Uygulama ve Araştırma Merkez Müdürlüğü görevlerini yürütmektedir. Dr. Canbolat Tıp Fakültesi ve doktora öğrencilerine Oksidatif Fosforilasyon, Gen Bilgisi, Nükleotid Metabolizması, Böbrek Fonksiyon Testleri, Bilim ve Bilim Felsefesi dersleri vermektedir. Araştırma alanları nükleotid metabolizması, serbest radikal metabolizması ve epigenetik üzerine yoğunlaşmıştır. Dr. Canbolat'ın Google scholar verilerine göre h indexi 26 olup 71 makalesi ve bu makaleler yapılmış 2406 atfı ve scopus verilerine göre h indexi 21 olup 46 makalesine 1628 atf bulunmaktadır. Dr. Canbolat'ın İlaç ve İlaç politikaları, İktidar Aynası, Işığa Işık Tutmak, 1 hakkında – Bilim ve Bilim Felsefesi

Üzerine Değıniler, Asker ve Tüccar-Nablus 1918 ve Karanlıktan Korkan Çocuk isimli 6 adet kitabı yayınlanmıştır.

Özet:

Bu sunumda hekimliğin dünü bugünü ve geleceđi anlatılmaktadır. Hekimliğin tarihi ve felsefesi üzerine konuşmak esas olarak günümüzü anlamaya ve geleceđe yönelik kararlar almamıza yardımcı olabilir. Hekimlik meslek, arařtırıma veya sanat alanı olarak tanımlanabilir. Hekimlik, esas olarak iyilik mesleđidir. Mesleđin ustaları tarafından öğretildeđi bir sistemi içerir. İyilik çağlar boyu insanların kutsadıđı bir deđer ve ideaların içerisinde en özel yere sahip olanıdır. Onun için evrenseldir. Hekimlik İnsana doğrudan iyilik yapabilme ve kime iyilik yaptıđını bilme imkânı sađlayan bir meslektir. Günümüzde kutsallıđı zayıflasa bile tüm meslekler içerisinde iyilik yapma gücünü elinde tutan nadir mesleklerdendir. Hekimlik arařtırmanın ve bilimin yoğun olarak yařandıđı bir alandır. Bilimle uğrařmanın veya bilimsel bilgiyi üretmenin yolu istek, çalıřma ve emekle ilgilidir. Hekim bir sanatçı olabilir fakat bu duruma nadiren rastlanır ve o sanatçıyla karřılařtıđında varlıđı rahatça anlaşılabilir. Hekimliğin günümüze gelene kadar geçirdiđi süreci anlamak için onun tarihine bakmak yeterlidir. Hekimlik tarihinin nasıl oluřturulduđunu anlamının yolu insan düşünce ve eylemelerini řekillendirilen metafiziđe, felsefeye ve özellikle hekimlik pratiklerine bakmak gerekir. Hekimlik alanında geçmiřten günümüze kadar olan deđiřim ve geleceđe dođru nasıl bir yol çizeceđimiz bu sunumda tartıřılacaktır.

DAVETLİ KONUŞMA-II



Prof. Dr. Ali Murat Kökat

“Tek Seans Dijital İş Akışlarında Yeni Materyaller Ve Uygulamalar”

“New Materials and Applications in Single Session Digital Workflows”

Özgeçmiş

1998 yılında Hacettepe Üniversitesi Dişhekimliği Fakültesi’nden mezun olan Prof. Dr. Ali Murat Kökat, 2004 yılında aynı fakültenin Protetik Diş Tedavisi ABD’da doktorasını tamamlamıştır. Yeditepe Üniversitesi’nde öğretim görevlisi olarak çalıştıktan sonra 2008-2009 arasında Rheinische Friedrich Wilhelms Üniversitesi’nde, Ağız, Diş ve Çene Hastalıkları ve Cerrahisi departmanında ITI bursiyeri olarak bulunmuştur. 2012 yılında doçentlik ünvanını almış, 2018 yılında da Profesörlük kadrosuna atanmıştır. İstanbul Aydın Üniversitesinde öğretim üyeliği ve serbest muayenehanecilik yapmaktadır. Uluslararası hakemli dergilerde yayınlanan makaleleri ve uluslararası bilimsel toplantılarda sunulan ve bildiri kitabında basılan bildirilerinin yanısıra dijital dişhekimliği, porselen laminate veneerler ve implantoloji alanlarında yurtiçi ve yurtdışı kurslar vermekte ve konuşmacı olarak faaliyet göstermektedir. Bugüne dek 8 kitabın Türkçe’ye çevirisini gerçekleştirmiş, implantoloji alanında 2 uluslararası kitapta da bölüm yazarlığı yapmıştır. ITI, EAO ve TPİD üyesidir. ITI Türkiye & Azerbaycan Bölümü başkanıdır.

Özet:

Dijital dişhekimliği uygulamaları hasta konforunu artırırken monolitik materyallerin sınırları da gün geçtikçe geliyor. Biyomimetik restorasyonların yapımında kullanılan materyallerin yanısıra optik özelliklerin de gelişimi artık çok daha doğal protetik restorasyonların hastabaşında tek seansta yapılabilmesini mümkün kılıyor. Bu sunumda yeni materyaller ve tekniklere dair bir güncelleme yapılırken klinik uygulamadaki püf noktaları da vakalarla paylaşılacaktır.

DAVETLİ KONUŞMA-III



Diş Hekimi Serhat Köken

“Derin Marjin Elevasyonu: bir başka açıdan”

“Deep Margin Elevation: from another perspective”

Özgeçmiş

Serhat Köken, 1998 yılında Marmara Üniversitesi, Diş Hekimliği Fakültesi’nden mezun olmuştur. 2001 yılından itibaren İstanbul’daki özel kliniğinde genel diş hekimliği yapmaktadır. 2020 yılında Siena Üniversitesi’nde Dental Biyoteknoloji alanında doktora eğitimini tamamlamıştır. Serhat Köken, ulusal ve uluslararası toplantılarda anterior direkt rezin restorasyonların hem teknik hem de sanatsal yönleri ile ilgili sunumlar; ayrıca direkt kompozit restorasyonlar ve dental fotoğrafçılık konuları ile ilgili uygulamalı kurslar vermiştir. Serhat Köken, İtalya, Siena üniversitesi, Protetik Diş Hekimliği Yüksek Lisans programlarında dersler vermektedir. (Dijital Dental Fotoğraf, Anterior Direkt Restorasyonlar, Posterior Direkt Restorasyonlar)

Özet:

Posterior proksimal kavitelem genellikle komşu dişeti kenarının altına uzanır ve indirekt bir restorasyon endike ise, bu durum analog/dijital ölçü ve adeziv simantasyonu zorlaştırabilir. Bu servikal sınırın koronal olarak yükseltilmesine Derin Marjin Elevasyonu (DME) denir; ilk olarak 1998’de önerilmiş ve klinisyenler arasında popüler olmuştur. Derin servikal pozisyonlu marjinlere uygulanan az miktarda kompozitin amacı ölçü alma ve yapıştırma prosedürlerini kolaylaştırmaktır. Bununla birlikte, özellikle klinik çalışmalarla ilgili olarak, DME’yi destekleyen literatür azdır. Bu sunumda, DME’nin evrimi ve klinik uygulama prosedürleri tartışılacaktır.

DAVETLİ KONUŞMA-IV



Dr. Dr. Esra Bozbay

“Yurtdışında doktora eğitim olanaklarından nasıl yararlanabiliriz?”

Yurtdışı doktora eğitiminde klinik pratiği: olgu sunumları”

“How can we benefit from PhD education opportunities abroad?”

Clinical practice in overseas PhD education: case reports”

Özgeçmiş

Dr. Esra Bozbay, 2009 yılında İstanbul Üniversitesi Diş Hekimliği Fakültesi’nden mezun oldu. Lisans eğitimi sırasında 2007 yılında ABD’de Temple Üniversitesi Kornberg Diş Hekimliği Fakültesi ve Pennsylvania Üniversitesi Diş Hekimliği Fakültesi’nde gözlemci öğrenci olarak bulundu. 2008’de Hollanda’da ACTA (Academisch Centrum Tandheelkunde Amsterdam) Diş Hekimliği Fakültesi’nde gözlemci öğrenci olarak bulundu. 2009 yılında başladığı İstanbul Üniversitesi Diş Hekimliği Fakültesi Periodontoloji Ana Bilim Dalı’ndaki 3 yıllık doktora programının ardından doktora tezini yapmak üzere İtalya’da Roma La Sapienza Üniversitesi Diş Hekimliği Fakültesi Periodontoloji Ana Bilim Dalı’na kabul edildi. Roma La Sapienza Üniversitesi Tıp Fakültesi’nde 2013 yılında Çene Cerrahisi doktorasına başladı ve 2017 yılında Çene Cerrahisi Uzmanı ünvanını aldı. 2018-2020 yılları arasında Roma La Sapienza Üniversitesi’nde Ortognatik Cerrahi ve Temporomandibular Eklem Cerrahisi yan dalında ihtisas yaptı. 2014-2016 yılları arasında İstanbul Aydın Üniversitesi Diş Hekimliği Fakültesi’nde; 2019-2021 yılları arasında Bahçeşehir Üniversitesi’nde Dr. Öğr. Üyesi unvanı ile görev yapmıştır. Dr. Bozbay, 2012 yılından bu yana Roma La Sapienza Üniversitesi’nde İmplantoloji üzerine 3 yıllık Yüksek Lisans programında Diş Hekimliği ve Dental Hijyenist ve Lisans Öğrencilerine ders vermekte ve aynı üniversitede araştırmalarına devam etmektedir. Ayrıca maksillo-fasiyal bölgede botulinum toksin, dermal dolgu ve implant uygulamaları konusunda eğitim vermektedir.

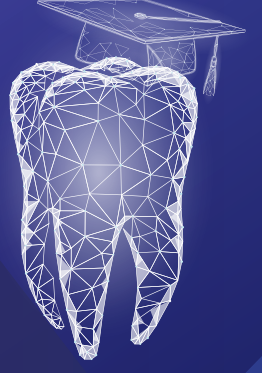Özet:

Dijital dişhekimliği uygulamaları hasta konforunu artırırken monolitik materyallerin sınırları da gün geçtikçe geliyor. Biyomimetik restorasyonların yapımında kullanılan materyallerin yanısıra optik özelliklerin de gelişimi artık çok daha doğal protetik restorasyonların hastabaşında tek seansta yapılabilmesini mümkün kılıyor. Bu sunumda yeni materyaller ve tekniklere dair bir güncelleme yapılırken klinik uygulamadaki püf noktaları da vakalarla paylaşılacaktır.



İSTANBUL AYDIN
ÜNİVERSİTESİ

20
Yıl



İAÜ Diş Hekimliği Fakültesi
İAÜ Bilimsel Kongreler Kulübü

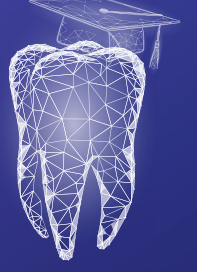
II. Ulusal Diş Hekimliği Öğrenci Kongresi

SÖZLÜ BİLDİRİ
ÖZETLERİ



İSTANBUL AYDIN
ÜNİVERSİTESİ

20
Yıl



İAÜ Diş Hekimliği Fakültesi
İAÜ Bilimsel Kongreler Kulübü
**II. Ulusal Diş Hekimliği
Öğrenci Kongresi**

SS01

Devital Diş Sebebi Olarak *Brown* Tümör: Olgu Sunumu

Süha Alpay¹, Tuğba İşlek², Kübra Çingar Alpay²

¹*Istanbul Aydın Üniversitesi, Diş Hekimliği Fakültesi, Endodonti Ana Bilim Dalı*

²*Bezmialem Vakıf Üniversitesi, Tıp Fakültesi, İç Hastalıkları Ana Bilim Dalı*

Özet

Bilinen ek hastalığı olmayan 20 yaşında kadın hasta ağız çevresinden başlayan yüzüne doğru yayılan uyuşma, karıncalanma şikayeti ile diş hekimliği kliniğine başvurmuş. Yapılan dental muayenesinde 18-17-15-14-35-34-33-32-31-41-42-43-44-45 numaralı dişler elektrikli pulpa testi sonucunda negatif çıktığı için kök kanal tedavisi yapılmış. Hastanın tedavi sonrasında şikayetlerinin devam etmesi ve kanal tedavisi sırasında tedavi yapılan bölgede sinüs içerisinde doluluk ve ağız içi ekspansiyon saptanması üzerine paranasal sinüs bilgisayarlı tomografi ile görüntüleme yapılmış. Sağ maksiller sinüs içerisinde inferiorda maksiller kemik sağ kesiminde alveolar prosesi belirgin destrükte eden, lateralde maksiller kemik sağ lateral duvarını destrükte eden, süperiorda orbitayı süperiora doğru deplase eden ve orbita inferior duvarında belirgin kemik yapıda destrüktif değişikliklere ve kortikal incelmeye yol açan medialde sağ maksiller sinüs medial duvarını destrükte eden ve sağ nazal kavitede nazal septuma doğru uzanan belirgin ekspansil natürde içerisinde hipodens kitle lezyonu izlenmesi üzerine hasta kulak burun boğaz hastalıkları bölümüne yönlendirilmiş. Hastadan endoskopik olarak sağ nazal kaviteye doğru alt konkanın altından uzanan kitle lezyondan multipl punch biyopsi alınmış. Patoloji sonucunda ön planda hiperparatiroidizme bağlı Brown Tümör olabileceği düşünülmüş, santral dev hücreli granülom ve anevrizmal kemik kisti ayırıcı tanıya alınmış. Hastanın klinik değerlendirmesi endokrinoloji yönlendirmesi ile yapıldığında kan tetkiklerinde hiperkalsemi ve parathormon yüksekliği saptanmış. Hiperkalsemi tedavisi olarak izotonik infüzyonu ve zoledronik asit uygulaması yapılması üzerine kalsiyum seviyesi normal aralığa gelmiş. Hiperparatiroidi araştırılan hastanın tetkiklerinde boyun ultrasonunda 20*10 mm boyutunda paratiroid adenomu saptanmış. Paratiroid sintigrafisinde hiperfonksiyone paratiroid glandı ve sağ maksilla ve sol mandibula korpusunda geniş bir alan kaplayan, litik ekspansil görünümde lezyonlar Brown tümör olarak değerlendirilmiş. Hasta genel cerrahiye yönlendirilerek paratiroidektomi planlanmış ve operasyon sonrası hastanın parathormon değerinde anlamlı düşüş gözlenmiş.

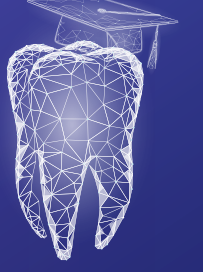
Sonuç: Devital diş ile karşılaşıldığında diş kökü komşuluğundaki lezyonlar dikkatli değerlendirilmeli ve kitle lezyonların olabileceği akılda tutulmalıdır.

Anahtar Kelimeler: *Brown* tümör, kök kanal tedavisi, devital diş



İSTANBUL AYDIN
ÜNİVERSİTESİ

20
Yıl



İAÜ Diş Hekimliği Fakültesi
İAÜ Bilimsel Kongreler Kulübü

II. Ulusal Diş Hekimliği Öğrenci Kongresi

SS02

**Kök Kanal Tedavisi Tekrarı Aşamasında Önceden Kırılmış Olan
Üç Farklı Kanal Eğesinin Kök Kanalından Uzaklaştırılması: Olgu Sunumu**

Hilal Çuhadar¹, Işıl Kaya Büyükbayram¹, Elçin Bedeloğlu²

¹*Istanbul Aydın Üniversitesi, Diş Hekimliği Fakültesi, Endodonti Ana Bilim Dalı*

²*Istanbul Aydın Üniversitesi, Diş Hekimliği Fakültesi, Ağız, Diş ve Çene Cerrahisi Ana Bilim Dalı*

Özet

Amaç: Giriş: Kök kanal tedavisinin ana amacı, kök kanal sistemini temizlemek, şekillendirmek ve dişin yeniden enfeksiyonunu önlemek için 3 boyutta sızdırmaz bir şekilde doldurmaktır. İlk kök kanal tedavisinin yüksek derecede öngörülebilir başarılı bir prosedür olduğu gösterilmiş olsa da tedaviden sonra başarısızlıklar meydana gelebilir. Bu başarısızlıklar sonucunda kanal tedavisinin tekrarlanması ya da cerrahi endodontik tedavi olan apikal rezeksiyon işlemi uygulanabilir. Bu olgu raporunda 2 yıl önce yaptırdığı kanal tedavisinde ağrısı devam eden yetişkin kadın hastanın sol üst orta keser dişine yapılan kanal tekrarı tedavisi sonrası gelişen komplikasyon sonucu cerrahi endodontik tedavi uygulamasının takibi sunulmaktadır.

Olgu Sunumu: Hastanın alınan sistemik anamnezinde hiçbir hastalığının olmadığı öğrenilmiştir. İntraoral muayenesi sonucunda sol üst orta keser dişin kronun orta üçlüsünün vestibül yüzeyinde eski bir dolgusu olduğu tespit edilmiştir. Panoramik radyografide ise sol üst orta keser dişe daha önce kanal tedavisi yapıldığı, yapılan tedavinin yetersizliği sonucunda apikal lezyon geliştiği görülmüştür. Dişin ara sıra ağrı yaptığı da hasta tarafından bildirilmiştir. Tüm bu bulgular sonucunda dişe kanal tekrarı işlemi yapılması planlanmıştır. Ara seanslarda dişte daha önce kırılmış üç adet eğe olduğu tespit edilmiştir. İki adet kırık eğe ucu kanaldan uzaklaştırılmış ancak apikal üçlü kısımda bulunan kırık eğe ucu kanal içinde bırakılmıştır. Hastaya bu seansta kalsiyum hidroksit uygulanmış ve diş geçici olarak kapatılmıştır. İkinci seansta dişe uygulanan kalsiyum hidroksit uzaklaştırılmış, kök içinde bırakılan kırık eğe yeniden bypass edilerek kök kanal şekillendirilmesi tekrar yapılmıştır. Kontrol için alınan gütahlı röntgen filminde kanal içinde kalan kırık eğenin bir miktar apeksten çıktığı görülmüş ve diş bu şekilde doldurulduktan sonra hastaya apikal rezeksiyon için randevu verilmiştir.

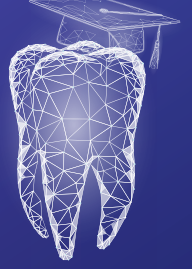Sonuç: Hastanın apikal rezeksiyon işlemi yapıldıktan sonra takibe alınmıştır.

Anahtar Kelimeler: apikal rezeksiyon, kanal tedavisi tekrarı, kırık alet çıkarma



İSTANBUL AYDIN
ÜNİVERSİTESİ

20
Yıl



İAÜ Diş Hekimliği Fakültesi
İAÜ Bilimsel Kongreler Kulübü

II. Ulusal Diş Hekimliği Öğrenci Kongresi

SS03

**Mandibular Kanal Varyasyonlarının Varlığını
Konik Işınlı Bilgisayarlı Tomografi ve Panoramik Radyografi Kullanılarak Değerlendirilmesi**

Ayşenur Erol¹, Elçin Bedeloğlu²

¹*Istanbul Aydın Üniversitesi, Diş Hekimliği Fakültesi*

²*Istanbul Aydın Üniversitesi, Diş Hekimliği Fakültesi, Ağız, Diş ve Çene Cerrahisi Ana Bilim Dalı*

Özet

Amaç: Oral ve maksillofasiyal cerrahide mandibular kanalın konumu ve dallanmaları kalıcı bir hasar oluşmaması açısından oldukça önemlidir. Diş Hekimliği pratiğinde genellikle Panoramik radyografiler kullanılmaktadır ve bu yöntem ile mandibular kanal varyasyonları çoğunlukla tespit edilememektedir. Eğer kanal varyasyonları tespit edilmez ise istenmeyen durumlar meydana gelmekte ve bazı durumlarda kalıcı sinir hasarı oluşmaktadır. Bu çalışmada bifid ve trifid mandibular kanalların ve farklı anatomik varyasyonların varlığı, Konik Işınlı Bilgisayarlı Tomografi (KİBT) ve Panoramik radyografi karşılaştırılarak değerlendirilmiştir.

Gereç ve Yöntem: Bu çalışmaya 2022-2023 yılları arasında İstanbul Aydın Üniversitesi Diş Hekimliği Fakültesine başvuran hastalar dahil edilmiştir. Mandibular kanalın sürekliliğini bozan patolojik durumlar veya titanyum plak uygulaması gibi durumlar çalışma dışında tutulmuştur. Mandibular kanal ve varyasyonları her iki radyografide değerlendirilmiş ve sınıflandırılmıştır. Elde edilen veriler kaydedilmiş ve istatistik olarak incelenmiştir.

Bulgular: Çalışmada toplam 202 hastanın görüntüleri değerlendirilmiş ve hariç etme kriterleri kullanıldıktan sonra 108 hasta dahil edilmiştir. Değerlendirilen KİBT görüntülerinde 108 hastadan 82 hastada mandibular kanal varyasyonu saptanırken panoramik radyografide ise toplam 12 Hastada kanal varyasyonu olduğu görülmüştür.

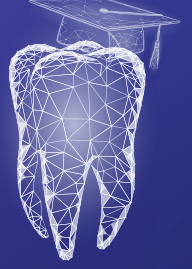Sonuç: Oral ve maksillofasiyal cerrahide, KİBT sunduğu farklı olanaklarla önemli bir yere sahiptir. Olası komplikasyonların önüne geçmek için gerekli her vakada KİBT kullanılması önerilmektedir.

Anahtar Kelimeler: dental tomografi, konik ışınli bilgisayarlı tomografi, mandibular kanal



İSTANBUL AYDIN
ÜNİVERSİTESİ

20
Yıl



İAÜ Diş Hekimliği Fakültesi
İAÜ Bilimsel Kongreler Kulübü

II. Ulusal Diş Hekimliği Öğrenci Kongresi

SS04

Gaziantep Nurdağı'nda Deprem Nedenli Ağız, Yüz ve Çene Travma Taraması

**Deniz Devrim Kaya¹, Muhammed Berçem Saraçoğlu²,
Ezsi Sila Taşkaldıran², Süleyman Emre Meşeli²**

¹*İstanbul Aydın Üniversitesi, Diş Hekimliği Fakültesi*

²*İstanbul Aydın Üniversitesi, Diş Hekimliği Fakültesi, Periodontoloji Ana Bilim Dalı*

Özet

Amaç: Depremlerin de arasında bulunduğu doğal afetler, insanların hayatını tehdit eden yıkıcı sonuçları olan olaylardır. Özellikle deprem sırasında çevredeki yapıların yıkılması veya çökmesi, eşyaların devrilmesi ya da patlamalar ile yaşanabilecek fiziksel zararlar ölümcül sonuçlar da doğurabilmektedir.

Gereç ve Yöntem: Çalışmamızda, ülkemizde yaşanan Kahramanmaraş merkezli depremlere bağlı olarak ortaya çıkan oral bölge yaralanmalarının yaygınlığının tespit edilmesi amaçlanmıştır. Gereç ve Yöntemler: Bu çalışmada Gaziantep Nurdağı konteyner kentte yapılan sözlü ve fiziksel taramada, 6 Şubat 2023 tarihli depremlere bağlı olarak ağız, yüz ve çene bölgesine alınan darbe nedeniyle oluşan yumuşak ve sert doku travmaları sorgulanmıştır. Buna göre çalışmaya dahil edilen bireylerin yaş ve cinsiyet bilgileri kaydedilmiştir; sözlü anamnez ve intraoral muayene ile depreme bağlı ağız, yüz ve çene bölgesi travması bulunup bulunmadığı saptanmıştır.

Bulgular: Bu çalışmada 303'ü kadın 163' erkek olmak üzere toplamda 466 hasta muayene edilmiş olup, Ortalama yaşın 42 olduğu saptandı. Yapılan muayeneler sonucunda 17 hastanın deprem sırasında travmaya maruz kalması nedeniyle ağız yüz ve çene bölgesinde zedelenme olduğu, bu hastalardan 4 hastada diş kaybının olduğu, 1 hastada çene kırığı olduğu saptandı. Deprem sırasında 1 hastanın da hareketli protezini kaybettiği belirlendi.

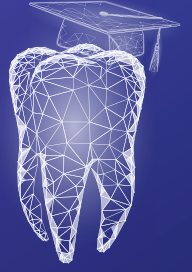Sonuç: Depremlere bağlı olarak ortaya çıkan fiziksel travmalar, ölümcül sonuçları olabileceği gibi ağız, yüz ve çene bölgesini de etkileyebilir ve tıbbi müdahale gerektirebilir.

Anahtar Kelimeler: deprem, diş kaybı, travma, yumuşak doku travması



İSTANBUL AYDIN
ÜNİVERSİTESİ

20
Yıl



İAÜ Diş Hekimliği Fakültesi
İAÜ Bilimsel Kongreler Kulübü

II. Ulusal Diş Hekimliği Öğrenci Kongresi

SS05

Kömür İçerikli Diş Macunların Kompozit Restorasyonların Yüzey Pürüzlülüğüne Etkisi

Arif Can Barut¹, Ecem Salmaz², Gizem Akkuş², Didem Öner Özdaş²

¹*Istanbul Aydın Üniversitesi, Diş Hekimliği Fakültesi*

²*Istanbul Aydın Üniversitesi, Diş Hekimliği Fakültesi, Pedodonti Ana Bilim Dalı*

Özet

Amaç: Diş hekimliğinde kullanılan restoratif materyallerin klinik başarısında önemli rol oynayan yüzey pürüzlülüğü, materyallerin dayanıklılık ve uzun dönem performanslarını doğrudan etkilemektedir. Bu çalışmada, kömür içerikli diş macununun restorasyon materyalinin yüzey pürüzlülüğüne etkisini değerlendirmek amaçlanmaktadır.

Gereç ve Yöntem: Üç farklı markadan (Charisma, Smart, Kulzer, Almanya; 3M, Universal Restorative, USA; SDI-Luna, Nano-Hibrid Kompozit) toplam 96 adet (8mm çapında, 2mm kalınlıkta) kompozit rezin disk hazırlandı. Başlangıçta; örneklerin yüzey pürüzlülük değerleri profilometre cihazı (Mahr, MarSurf PS 10) kullanılarak ölçüldü ve elde edilen değerler kaydedildi. Her bir kompozit rezin grubu üç alt gruba (n=8) ayrıldı, tüm diskler üç aylık fırçalama periyodunu taklit edecek şekilde elektronik diş fırçası (Oral-B Smart) ile on dakika süreyle fırçalandı. Alt gruplardaki kompozit rezinler sırasıyla; Sensodyne Multi-Protection diş macunu, kömür içerikli diş macunu (Colgate Optic White Charcoal) ve yalnızca su ile fırçalandı. Fırçalama sonrası yüzey pürüzlülüğü ölçümü tekrarlandı. Başlangıç ve fırçalama sonrası yüzey pürüzlülüğü değerleri arasındaki fark (ΔR), SPSS-22 programı kullanılarak istatistiksel olarak analiz edildi ($p < 0.005$).

Bulgular: Kömür içerikli diş macunu ile fırçalanan grubun ΔR_a düzeyleri istatistiksel olarak anlamlı derecede yüksek bulundu ($p: 0.013$; $p < 0.05$).

Sonuç: Bu verilerin ışığında; günlük kullanım için diş macunu önerisi yapılırken hasta ağızındaki kompozit rezin restorasyon sayısının dikkate alınması gerekmektedir.

Anahtar Kelimeler: fırçalama, kompozit restorasyon, kömürlü diş macunu, yüzey pürüzlülüğü



İSTANBUL AYDIN
ÜNİVERSİTESİ

20
Yıl



İAÜ Diş Hekimliği Fakültesi
İAÜ Bilimsel Kongreler Kulübü

II. Ulusal Diş Hekimliği Öğrenci Kongresi

SS06

Diş Hekimliği Öğrencilerin Hekimlik Alanında
Dijital Teknolojiye ve Sanal Gerçeklik Uygulamalarına Bakış Açısının Değerlendirilmesi

Shanlı Motiei¹, Sanaz Sadry²

¹*Istanbul Aydın Üniversitesi, Diş Hekimliği Fakültesi*

²*Istanbul Aydın Üniversitesi, Diş Hekimliği Fakültesi, Ortodonti Ana Bilim Dalı*

Özet

Amaç: Bu çalışmada diş hekimliği fakültesi öğrencilerinin, sanal gerçeklikle eğitimi ve dijital teknolojik cihazlarla ilgili görüşlerinin değerlendirilmesi amaçlandı.

Gereç ve Yöntem: Çalışma anket ile veri toplama yöntemi ile gerçekleştirilmiştir. Google forms tarafından hazırlanan 19 soruluk anket, İstanbul Aydın Üniversitesi 4. ve 5.sınıf öğrencilerine e-posta yolu ile gönderilmiştir. Toplam 132 kişiye uygulanan ankette; demografik bilgiler, yeni teknolojik cihazlar, yeni analiz programları, diş hekimliğinde teknolojik iş birliği, eğitimde sanal gerçeklik ve yapay zeka uygulamalarının kullanımına ve öğrencilerin düşüncelerine yönelik sorular yer almaktadır. Çevrimiçi anketlerden elde edilen verilerle tanımlayıcı istatistikler yapıldı.

Bulgular: Yapılan analizler sonucunda, ankete katılanlar öğrenciler %70,2 oranında dijitalleşmenin gerekli olduğu şeklinde cevapladı. Katılımcılar %90,3 oranında dijital teknolojik cihazların yapılan işlemleri kolaylaştırdığı görüşünü belirttiler. %83,7'si “Yapay zeka uygulamalarının tanı ve teşhiste etkili olabileceğini düşündüğünü” ve % 93.8'i “Diş hekimi ve yapay zekanın ortaklaşa çalışabileceğini” düşünmektedir. Araştırmamızda katılımcıların çoğunluğu tarafından gelecekte sanal gerçeklik tabanlı teknolojileri kullanma (%86,2) konusunda ve bu teknolojinin geleneksel tekniklere kıyasla daha fazla avantaj sunduğu, uzun vadede daha uygun maliyetli olacağı yönünde pozitif yaklaşım sergilendi.

Sonuç: Dijital uygulamaların geleneksel prosedürlere olan üstünlükleri kabul edilmiş olsa da sanal gerçeklik teknolojisinin diş hekimliğinde kullanımı küresel olarak gelişme aşamasındadır ve bazı uygulamalara ait teknik açıdan eksiklikler vardır. Bu eksiklikleri göz önünde bulundurduğumuzda dijital yaşam modelinin benimsenmeye başladığı ve pandemi gibi öngörülemez durumların yaşandığı dönemler bu teknolojinin etkinliğinin değerlendirilmesi için uygun bir dönem olabilir ve bu doğrultuda randomize ve uzun dönemli çalışmalar yapılabilir.

Anahtar Kelimeler: dijital teknoloji, diş hekimi, sanal gerçeklik, öğrenci, yapay zeka



İSTANBUL AYDIN
ÜNİVERSİTESİ

20
Yıl



İAÜ Diş Hekimliği Fakültesi
İAÜ Bilimsel Kongreler Kulübü

II. Ulusal Diş Hekimliği Öğrenci Kongresi

SS07

Sanal Gerçeklik Kullanımının Çocuklarda Dental Anksiyete Üzerine Etkileri

Eranay Alpayçetin¹, Yelda Kasımoğlu², Elif Bahar Tuna²

¹*Istanbul Üniversitesi, Diş Hekimliği Fakültesi*

²*Istanbul Üniversitesi, Diş Hekimliği Fakültesi, Pedodonti Ana Bilim Dalı*

Özet

Amaç: Bu çalışmada, sanal gerçeklik (SG) teknolojisi kullanılarak diş tedavilerine özelleşmiş olarak geliştirilen kafa oynatma uyarı sistemi, oyunlaştırma unsurları ve gözle içerik seçimi gibi yenilikçi etkileşim yöntemleriyle çocuk hastaların dental anksiyete ve ağrı algısının azaltılması amaçlanmıştır.

Gereç ve Yöntem: Üç kollu, paralel randomize kontrollü yürütülen bu çalışma; 6-10 yaş arası çocuk hastalar üzerinde gerçekleştirilmiştir. Çalışma kapsamında diş tedavisi için ilk kez kliniğe başvuran, pulpotomi ve dolgu gereksinimi olan 90 çocuğa [(n=30 her grupta; KG: Kontrol Grubu, diş hekimi eşliğinde yapılan tedavi, ÇG: Çizgi film Grubu, dental ünite monte edilmiş bir ekran üzerinden çizgi film izletilerek yapılan tedavi, SGG: Sanal Gerçeklik Grubu, SG gözlüğü eşliğinde tedavi)] işlemden önce ve sonra Facial Image Scale (FIS) ve Children's Fear Survey Schedule-Dental Subscale (CFSS-DS) uygulanmıştır. Hekim tarafından çocuğun davranışları işlemden önce ve sonra olmak üzere Frankl's Behaviour Rating Scale (FBRS) ile skorlanmıştır. Tedavi edilen her çocuk hastadan kaygı seviyelerini fizyolojik olarak değerlendirebilmek amacıyla parmak tipi nabız oksimetre ile tedaviden 5 dk önce, lokal anestezi uygulama öncesi, sırası, sonrası ve tedaviden 5 dk sonra olmak üzere 5 defa nabız ölçümü yapılmıştır. İstatistiksel analiz için IBM SPSS Statistics 22 programı kullanılmıştır. Anlamlılık $p<0,05$ olarak değerlendirilmiştir.

Bulgular: ÇG ve KG'de tedavi öncesine göre tedavi sonrası nabız ölçümlerinde istatistiksel olarak anlamlı bir değişim görülmemiş iken; SGG'de tedavi öncesine göre tedavi sonrası nabız ölçümlerinde görülen düşüş istatistiksel olarak anlamlı bulunmuştur ($p<0,05$). SGG ve ÇG'de tedavi öncesine göre tedavi sonrası FBRS skorlarında görülen artış istatistiksel olarak anlamlı iken, KG'de istatistiksel olarak anlamlı bir değişim görülmemiştir ($p>0,05$). Tüm gruplar arasında işlem öncesi ve sonrasındaki CFSS-DS skorları açısından istatistiksel olarak anlamlı bir fark bulunmamıştır ($p>0,05$).

Sonuç: Çocuklarda diş tedavileri esnasında SG kullanımının, çocukların anksiyete seviyelerinin ve ağrı algılarının azaltılmasında olumlu etkisi bulunmaktadır. SG uygulaması, güvenli bir atmosfer sağlayarak çocukların tedaviye uyum gösterme performanslarına pozitif katkısının olduğu belirlenmiştir.

Anahtar Kelimeler: çocuk hasta, davranış yönlendirme teknikleri, dikkat dağıtma, sanal gerçeklik



İSTANBUL AYDIN
ÜNİVERSİTESİ

20
Yıl



İAÜ Diş Hekimliği Fakültesi
İAÜ Bilimsel Kongreler Kulübü
**II. Ulusal Diş Hekimliği
Öğrenci Kongresi**

SS08

**Maksiller Sinüslerde Görülen Patolojilerin ve Maksiller Dişler ile Olan İlişkilerinin
Manyetik Rezonans Görüntüleme ile Retrospektif Değerlendirilmesi**

Melisa Öçbe¹, Mehmet Oğuz Borahan¹

¹Marmara Üniversitesi, Diş Hekimliği Fakültesi, Ağız, Diş ve Çene Radyolojisi Ana Bilim Dalı

Özet

Amaç: Bu retrospektif çalışmanın amacı, yaygın görülen maksiller sinüs patolojilerinin manyetik rezonans görüntüleme (MRG) yöntemi ile değerlendirilmesidir.

Gereç ve Yöntem: Çalışmaya 17 yaşından büyük toplam 100 hastanın MR görüntüleri dahil edildi. 3 Tesla Turbo Spin Eko (3T TSE) ve Gradyent Eko (GRE) sekansları kullanıldı. Bilateral maksiller sinüsler sagittal ve aksiyel planda değerlendirildi. Mukozal kalınlaşma, polipoid doku ve retansiyon kisti varlığı kaydedildi. Maksiller sinüs tabanı ile komşu maksiller molar dişlerin konumu birbiri ile ilişkisiz, temas halinde, kök apeksi maksiller sinüs içinde olarak sınıflandırıldı.

Bulgular: Yaşları 17 ile 83 arasında değişen, ortalama yaş 32.44±12.32 yıl olan 83 kadın, 17 erkek hastanın 200 maksiller sinüsü değerlendirildi. Mukozal kalınlaşma insidansı %47, polipoid doku %15.5, retansiyon kisti %1.5'inde bulundu. Hastaların %89'unun maksiller molar ve premolar dişleri ile maksiller sinüs ilişkisi değerlendirildiğinde %41'inde maksiller sinüsler maksiller dişlerle ilişkisiz, %33.5'inde temas halinde ve %14.5'inde kök apeksleri içerideydi. Maksiller sinüslerde mukozal kalınlaşma, polipoid doku ve retansiyon kisti T1 ağırlıklı MRG'de düşük sinyal yoğunluğu gösterirken, T2 ağırlıklı MRG sekansında yüksek sinyal yoğunluğu göstermektedir. Dişler ile maksiller sinüs tabanı arasındaki ilişki ile mukozal kalınlaşma sıklığının değerlendirilmesinde aralarındaki ilişkinin anlamlı olduğu bulundu (p<0.05). Tartışma: Daha önceki çalışmalarda mukozal kalınlaşma sıklığı popülasyonun yarısından daha fazlasında görülmüştür. Buna karşın, polipoid tarzda kalınlaşmanın daha nadir olduğu gösterilmiştir. Bu çalışmada %47 olarak saptanan mukozal kalınlaşma sıklığı, daha önce yapılan çalışmalar ile benzerdir. Polipoid doku görülme sıklığı literatürde bildirilen oranlar ile benzer bulunmuştur. MR ile bu patolojilerin görülme sıklığı daha önce KIBT ile değerlendirilen çalışmalar ile benzerdir. Mukozal kalınlaşmanın diğer enflamatuar lezyonlara kıyasla daha kısıtlı su difüzyonuna sahip olduğu MR görüntülerde izlenmiştir.

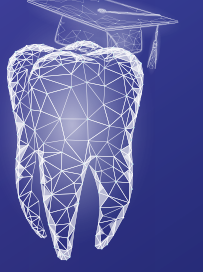
Sonuç: MRG yöntemi, diş hekimliğinde yardımcı görüntüleme yöntemi olarak kullanılabilir. Böylece, ağız ve diş bölgesine komşu anatomik yapıların patolojileri değerlendirilebilir.

Anahtar kelimeler: gradyent eko, maksiller sinüs, manyetik rezonans görüntüleme, turbo spin eko



İSTANBUL AYDIN
ÜNİVERSİTESİ

20
Yıl



İAÜ Diş Hekimliği Fakültesi
İAÜ Bilimsel Kongreler Kulübü
**II. Ulusal Diş Hekimliği
Öğrenci Kongresi**

SS09

**Dijital Rehber Apareyli ve Konvansiyonel Yöntemle Uygulanan
Estetik Kuron Boyu Uzatma Cerrahisi: Vaka Serisi**

Zozan Güneş¹, Abdullah Ürün², Cem Taşkın²

¹Van Yüzüncü Yıl Üniversitesi, Diş Hekimliği Fakültesi

²Van Yüzüncü Yıl Üniversitesi, Diş Hekimliği Fakültesi, Periodontoloji Ana Bilim Dalı

Özet

Giriş: Gülümseme, bireyin yüz estetiği, özgüven ve memnuniyetinin önemli bir bileşenidir. Gummy smile (diş etinin aşırı görünmesi), estetik açıdan kötü bir görüntü yaratır ve genellikle ideal bir sonuç elde etmek için periodontal açıdan yeniden şekillendirmeyi gerektirir. Bu görünümü düzeltmek için gingivektomi, kron boyu uzatma gibi cerrahi yöntemler bulunmaktadır. Dijitalleşen diş hekimliği ile birlikte estetik kuron boyu uzatma operasyonlarında 3D tarayıcılardan faydalanılmaya başlanmıştır.

Olgu Sunumu: Bu cerrahi işlemler; Van Yüzüncü Yıl Üniversitesi Diş Hekimliği Fakültesi Periodontoloji Ana Bilim Dalı'na anterior estetik şikayetle başvuran ve estetik kuron boyu uzatma endikasyonu koyulan 4 hasta üzerinde yapılmıştır. Hastalardan ikisine konvansiyonel yöntemlerle, iki hastaya da rehber aparey kullanılarak kuron boyu uzatma işlemi uygulanmasına karar verilmiştir. Rehber apareyin üretimi aşamasında ağız içi 3D tarama cihazından elde edilen dijital modeller üzerinde rehber aparey tasarlanmıştır. 3 aylık takibi yapılan hastalardan işlem öncesi ve sonrası klinik kron boyu, gülerken görünen diş eti miktarı, keratinize diş eti miktarı ile ilişkin ölçümler yapılmıştır. Ayrıca işlem sonrası hastanın estetik memnuniyeti, ağrı ve kanama miktarı gibi parametreler de hastalar tarafından değerlendirilmiştir.

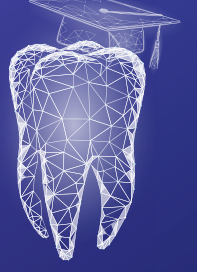
Sonuç: Operasyon sonrası tüm hastalarda estetik beklentiler karşılanmıştır. Operasyon süresi rehber aparey kullanılan vakalarda kısalmıştır. Rehber aparey ile işlem yapılan hastalarda tedavi öncesi oluşturulan sanal görüntü ile operasyon sonrası ortaya çıkan görüntünün birbiriyle tutarlı olduğu görülmüştür. Anterior bölgede yapılan estetik amaçlı işlemler hekim kaynaklı kısıtlamalardan olabildiğince az etkilenmelidir. Rehber apareylerin gingivektomi işlemlerinde rutin olarak kullanıma girmesi için daha geniş çaplı çalışmalar yapılması gerekmektedir.

Anahtar kelimeler: 3D dijital tasarım, gingivektomi, *gummy smile*, gülüş estetiği, rehber aparey



İSTANBUL AYDIN
ÜNİVERSİTESİ

20
Yıl



İAÜ Diş Hekimliği Fakültesi
İAÜ Bilimsel Kongreler Kulübü
**II. Ulusal Diş Hekimliği
Öğrenci Kongresi**

SS10

**Covid-19 Pandemisinin Diş Hekimliği Öğrencilerinin Kaygı Düzeyleri ve Kariyer Memnuniyeti
Üzerindeki Etkisinin Araştırılması**

Furkan Kır¹, Mediha Büyükgöze Dindar²

¹Trakya Üniversitesi Sağlık Hizmetleri Meslek Yüksekokulu

²Trakya Üniversitesi Sağlık Hizmetleri Meslek Yüksekokulu, Ağız ve Diş Sağlığı

Özet

Amaç: Bu çalışma, COVID-19 pandemisinin diş hekimliği öğrencilerinin kaygı düzeyleri ve kariyer memnuniyetleri üzerindeki etkisini araştırmayı amaçlamıştır.

Gereç ve Yöntem: Çalışmaya 17-27 yaş arası (ortalama 21.1 ± 1.7 yıl) toplam 220 diş hekimliği öğrencisi dahil edilmiştir. Haziran 2021 – Ocak 2022 tarihleri arasında Trakya Üniversitesi'ndeki tüm diş hekimliği öğrencilerine Google Formlar aracılığıyla anket gönderilmiştir. Öğrencilerin anksiyete seviyelerinin ölçülmesi için Beck Anksiyete Ölçeği (BAÖ) kullanılmıştır. Veriler IBM SPSS Statistics for Windows yazılımı Versiyon 23.0 ile değerlendirilmiştir ve $p < 0.05$ istatistiksel olarak anlamlı kabul edilmiştir.

Bulgular: Katılımcıların ortalama BAÖ skorları 14.6 ± 13.6 (min-maks: 0-63) ölçülmüştür. Kadınların kaygı düzeyleri erkeklerden istatistiksel olarak anlamlı derecede yüksek tespit edilmiştir ($p=0,004$). COVID-19 hakkında bilgi düzeyi ile kaygı düzeyi arasında anlamlı bir ilişki olduğu belirlenmiştir ($p=0,032$). Diş hekimliği ortamı bulaş riski açısından yüksek riskli olarak tanımlandığından, diş hekimliği öğrencilerinin yarısından fazlası pandemi koşulları konusunda ve tedavi sırasında enfekte olma konusunda endişeli olduğunu belirtmiştir. Ayrıca katılımcıların büyük çoğunluğu hastalarına ve ailelerine bulaştırma endişesi yaşadıklarını, buna rağmen %86,8'i diş hekimliğini meslek olarak seçtikleri için pişman olmadıklarını ve kariyerlerinden memnun olduklarını belirtmişlerdir.

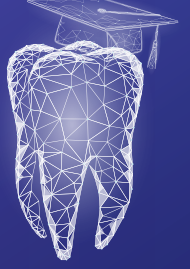Sonuç: Çapraz enfeksiyon açısından yüksek risk grubunda yer alan diş hekimliği öğrencilerinde pandeminin yol açtığı kaygı düzeylerinde artış gözlenmiştir. Mevcut çalışmanın sonuçları, COVID-19 salgınının kız diş hekimliği öğrencilerini daha fazla etkilediğini ortaya koymuştur. COVID-19 pandemisi diş hekimliği öğrencilerinin psikolojik sağlıkları üzerinde olumsuz etkiler yaratsa da katılımcıların çoğunluğunun kariyer tercihlerinden memnun olduğu belirlenmiştir.

Anahtar kelimeler: anksiyete, Beck anksiyete ölçeği, COVID-19, diş hekimliği öğrencileri, uzaktan eğitim



İSTANBUL AYDIN
ÜNİVERSİTESİ

20
Yıl



İAÜ Diş Hekimliği Fakültesi
İAÜ Bilimsel Kongreler Kulübü

II. Ulusal Diş Hekimliği Öğrenci Kongresi

SS11

Temporomandibular Eklem Hastalıkları Hakkında
Ebeveynlerin Bilgi Düzeylerinin Belirlenmesi

Ceren Yücel¹, Kismet Yaşat¹, Esra Somtürk², Didem Öner Özdaş³

¹*İstanbul Aydın Üniversitesi, Diş Hekimliği Fakültesi*

²*İstanbul Aydın Üniversitesi, Diş Hekimliği Fakültesi, Ağız, Diş ve Çene Radyolojisi Ana Bilim Dalı*

³*İstanbul Aydın Üniversitesi, Diş Hekimliği Fakültesi, Pedodonti Ana Bilim Dalı*

Özet

Amaç: Temporomandibular eklem (TME) bozukluklarının sadece yetişkinleri etkilediği düşünülürken, çocuklarda da TME bozukluklarının görülme prevalansının yüksek olduğunu bildiren güncel araştırmalar vardır. Bu çalışmanın amacı, ebeveynlerin TME bozuklukları hakkındaki bilgi düzeylerinin ve farkındalıklarının belirlenmesidir.

Gereç ve Yöntem: İstanbul Aydın Üniversitesi Diş Hekimliği Fakültesi Pedodonti Kliniği'ne başvuran çocuk hastalar ve ebeveynleri klinik olarak muayene edildi ve çocukların DMF-T ve/veya dmf-t indeks değerleri kaydedildi. Ebeveynlere yapılan anket ile sosyo-demografik özellikler, eğitim düzeyleri, çocuklarının parafonksiyonel alışkanlıklara sahip olma durumu, brüksizm ve eklem sesi varlığı soruldu. Ebeveynlere ve çocuklara TME'nin yerini göstermeleri istendi. Veriler ki-kare ve Mann-Whitney U testleri kullanılarak analiz edildi ve anlamlılık düzeyi $p < 0,05$ olarak değerlendirildi.

Bulgular: Çalışmaya 161 ebeveyn ve 208 çocuk (yaş ortalaması= 9.33 ± 2.59) katıldı. DMF-T ve dmf-t değerleri sırasıyla $3,34 \pm 1,68$ ve $5,22 \pm 2,63$ olarak belirlendi. Ebeveynlerin %4,3'ü TME şikayeti varlığını ve %20,2'si TME'den ses-tıkırtı geldiğini belirtirken, çocukların %3,8'inde TME'den ses-tıkırtı geldiği belirlendi. Ebeveynlerin %28,4'ü TME'nin yerini doğru göstermektedir. Ebeveynlerin çene eklemine yerini bilme durumu ile doğru gösterme durumu arasında istatistiksel olarak anlamlı bir ilişki bulunmaktadır ($p:0.001$; $p < 0.05$). Çene eklemine yerini doğru bilen ebeveynlerin çocuklarının doğru gösterme oranından (%2) anlamlı şekilde yüksektir. Anne eğitim durumları arasında, çocuğun çene eklemine yerini doğru gösterme oranları açısından istatistiksel olarak anlamlı bir farklılık bulunmamaktadır ($p > 0.05$). Baba eğitim durumları arasında ise, çocuğun çene eklemine yerini doğru gösterme oranları açısından istatistiksel olarak anlamlı farklılık bulunmaktadır ($p:0.034$; $p < 0.05$).

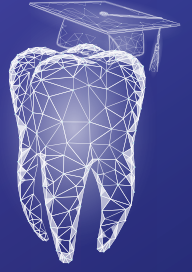Sonuç: Babaların TME hakkındaki bilgi düzeyi ile çocukların bilgi düzeyi arasında anlamlı bir ilişki bulunmaktadır. Bu nedenle ebeveynlerin TME sağlığı konusunda farkındalıkları ve bilgi düzeylerini artırmak amacıyla, sosyal medya aracılığıyla veya eğitim kurumlarında ebeveynler ve çocuklar için bilgilendirici eğitimlerin verilmesi gerekmektedir.

Anahtar Kelimeler: bulgu, eklem sesi, temporomandibular eklem bozuklukları



İSTANBUL AYDIN
ÜNİVERSİTESİ

20
Yıl



İAÜ Diş Hekimliği Fakültesi
İAÜ Bilimsel Kongreler Kulübü

II. Ulusal Diş Hekimliği Öğrenci Kongresi

SS12

İki Farklı Vakada Polikromatik *Reverse Layering* Tekniği (PRLT) ile
Polikromatik Tabakalama Tekniğinin Karşılaştırılması

Shahed Oubied¹, Merve Aydemir², Şeyda Hergüner Siso²

¹Öğrenci, İstanbul Aydın Üniversitesi, Diş Hekimliği Fakültesi

²İstanbul Aydın Üniversitesi, Diş Hekimliği Fakültesi, Restoratif Diş Tedavisi Ana Bilim Dalı

Özet

Giriş: Polikromatik tabakalama tekniği doğal dişlerde görülen katmanları farklı kompozit renkleri ile oluşturma esasına dayanır. PLRT tekniği ise mamelon oluşturulması gereken dişlerde polikromatik tabakalama tekniğine göre daha kolay ve daha az çeşitte kompozit rengi ile tabakalama oluşturulan bilen yeni bir tekniktir. İki farklı vakada iki farklı tabakalama tekniği kullanılarak klinik uygulamadaki avantaj ve dezavantajlarını değerlendirmek amaçlanmıştır.

Olgu Sunumu: İlk olguda 23 yaşında kadın hasta 22 numarasındaki peg-lateral kaynaklı estetik kaygı ile kliniğimize başvurmuştur. Bu dişte silikon anahtar yardımıyla polikromatik tabakalama tekniği kullanılması planlanmıştır. Transludent bir kompozit (G-aenial/AE) ile palatinal duvar oluşturularak başlandı. Ardından mine rengi kompozit (A1) ile marjinal duvar oluşturuldu. Vestibülde mine kalınlığı kadar boşluk bırakılacak şekilde dentin opaklığını elde etmek amacıyla body renk kompozit (AO2) kullanıldı ve aynı body rengi ile mamelon efekti işlendi. Mamelonların içerisine translüsent renk kullanıldı. Mine rengi kompozit ile vestibül yüzey işlendi. Primer ve sekonder morfolojiler cila diskleri (Kerr-Optidisk) ile düzenlendi. Yüzey cila işlemleri yapıldı. (Enamel Plus Shiny) İkinci olguda 21 yaşında erkek hasta 21 numarasında pulpayı içermeyen kron kırığında PLRT tekniği kullanılarak silikon anahtar ile restorasyon planlandı. Transludent kompozit ile palatal duvar oluşturulmadan 'body' rengi bir kompozit kullanılarak tabakalamaya başlandı. Kırık hattından kesici kenara kadar tek bir body rengi ile tabakalama yapıldı, vestibül yüzey seviyesi simetrik dişe göre ayarlandı. Kesici kenar bölgesinde, aynı body rengi ile mamelon efekti işlendi. Yalnızca kesici kenar bölgesinde, mamelonların içerisine translüsent renk kullanıldı. Bitirme ve polisaj işlemi ilk olgudaki gibi gerçekleştirildi.

Sonuç: Polikromatik tabakalama ile mamelon efekti oluşturmada tabaka kalınlıklarının hatalı oluşturulmasına bağlı olarak, kırık hattının maskelenememesine ve restorasyon renginin koyu gri kalmasına neden olabilmektedir. PLRT tekniği, transludent rengin yalnızca kesici kenar mamelonlar bölgesinde kullanılması ile, bu tip restorasyonlarda renk uyumunu ve kırık hattının maskelenme düzeyini optimize etmekte ve hasta beklentisini karşılayacak düzeyde estetik restorasyonlara olanak vermektedir. PLRT tekniği tabakalama tekniğine göre daha az teknik hassasiyet gerektiren, tabakalamaya bağlı renk uyum problemlerini elimine eden ve klinik çalışma süresini kısaltan alternatif bir tekniktir.

Anahtar kelime: PLRT teknik, polikromatik tabakalama tekniği



İSTANBUL AYDIN
ÜNİVERSİTESİ

20
Yıl



İAÜ Diş Hekimliği Fakültesi
İAÜ Bilimsel Kongreler Kulübü
**II. Ulusal Diş Hekimliği
Öğrenci Kongresi**

SS13

Stamp Tekniği ile Okluzal Rehabilitasyon: Olgu Serisi

Mehmet Göktaş¹, Merve Aydemir², Şeyda Hergüner Siso²

¹*Istanbul Aydın Üniversitesi, Diş Hekimliği Fakültesi*

²*Istanbul Aydın Üniversitesi, Diş Hekimliği Fakültesi, Restoratif Diş Tedavisi Ana Bilim Dalı*

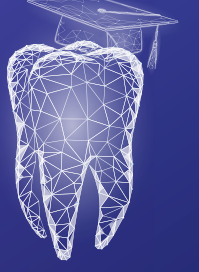
Özet

Giriş: Konservatif restorasyonlarda biyomimetik diş hekimliği yaklaşımı son zamanlarda büyük önem kazanmıştır. Hem estetiği hem de fonksiyonu doğala en yakın şekilde taklit etmek için kullanılan biyomimetik tekniklerden biri de Stamp tekniğidir. Bu vaka serisinde, çürük sebebiyle madde kaybına uğramış molar dişlere sahip iki hastaya, Stamp tekniği kullanılarak direkt kompozit rezin restorasyon uygulamaları sunulmaktadır.

Olgu Sunumu: İlk olguda, 16 yaşındaki erkek hasta 46 numaralı dişindeki çürük ve tatlı yiyeceklerde hassasiyet şikayetiyle; ikinci olguda ise 34 yaşındaki kadın hasta 47 numaralı dişindeki çürük sebebiyle İstanbul Aydın Üniversitesi Restoratif Diş Tedavisi kliniğine başvurdu. Yapılan klinik ve radyolojik muayenede ilk olguda okluzal ve ikinci olguda arayüz çürükleri tespit edildi. Tedavi planlamasında ilgili dişlere Stamp tekniğiyle direkt kompozit rezin restorasyonlar yapılmasına karar verildi. İki olguda da ilgili diş rubber dam ile izole edildikten sonra vazelin ayırıcı ajan olarak diş yüzeyine uygulandı. Dişeti bariyeri okluzal yüzeye uygulandıktan sonra bond fırçası hafifçe yüzeye yerleştirildi ve görünür ışık ile polimerize edildi ve dişin okluzal yüzeyinden uzaklaştırıldı. Rubber dam izolasyonu altında çürükler temizlendi, mine yüzeyine 30 saniye %37'lik fosforik asit uygulandı, yıkandı ve hafif hava ile kurutuldu. Ardından adeziv sistem (*Gluma Bond Universal*) uygulandı. Kompozit rezin (*Luna Nano-Hybrid* kompozit) inkremental olarak tabakalandı, her tabaka 20 saniye süre ile görünür ışık ile polimerize edildi. En üst okluzal yüzeye yerleştirilen kompozit tabakası polimerize edilmeden üzerine teflon band yerleştirildi ve hazırlanmış olan "Stamp" okluzal yüzeye şekil vermek amacıyla kaviteye hafifçe bastırıldı ve kompozit rezin polimerize edildi. Bitim ve polisaj işlemleri tamamlandı.

Sonuç: Okluzal stamp kullanmanın, orijinal okluzal anatomi ve okluzyonun yeniden sağlanması, ideal tüberkül-fossa ilişkisinin elde edilmesi, minimum bitirme ve cilalama ihtiyacı gibi avantajları bulunmaktadır. Diş yüzeylerinin doğal anatomisinin taklit edilmesi, hastanın tedaviye uyumunu artırmaktadır. Sınıf II kavitede stamp tekniği ile okluzal şekillendirme Sınıf I kaviteye göre uygulaması zor ve zaman alıcı olduğu söylenebilir.

Anahtar kelime: biyomimetik, Stamp tekniği



İAÜ Diş Hekimliği Fakültesi
İAÜ Bilimsel Kongreler Kulübü

II. Ulusal Diş Hekimliği Öğrenci Kongresi

SS14

Atrofik Çenelerde Supperiosteal İmplant Yaklaşımı

Yağmur İşbilir¹, Gökhan Günay¹

¹Biruni Üniversitesi, Diş Hekimliği Fakültesi

Özet

Amaç: Günümüzde ortalama insan ömrünün uzaması, yaşlı nüfusun artmasına neden olmasının yanı sıra protetik restorasyon gerektiren aşırı rezorbe kretlerle karşılaşma insidansını da artırmıştır. Şiddetli atrofik çenelerin protetik ve dental rehabilitasyonu sırasında yaşanan zorluklar farklı alternatif tedavi yöntemlerinin arayışını da beraberinde getirmektedir. Son yıllarda subperiosteal olarak yerleştirilmiş rijit ve çok vektörlü kemiğe ankrajlı ve hastaya özel yeni nesil implantların kullanımı aşırı atrofik çenelerin tedavisinde sıklıkla kullanılan bir yöntem haline gelmiştir. Bu makale derlemesinde subperiosteal implant uygulamalarının diğer yöntemlerle karşılaştırmalı olarak başarısının araştırılması ve avantaj ve dezavantajlarının ortaya konulması amaçlanmaktadır.

Gereç ve Yöntem: PubMed veri tabanı üzerinden makale taraması yapılmıştır.

Bulgular: Taranan makalelerdeki vakalar ortalama 12 ay takip edilmiştir. Hastaların hepsi biyolojik ve mekanik komplikasyonların ortaya çıkışına, postoperatif komplikasyonlara ve implant sağ kalımına göre değerlendirilmiştir. Büyük çoğunlukla implantlar sağlıklı yumuşak doku ile fonksiyonel olarak stabildir ve protez kırığı, enfeksiyon veya pü akıntısı belirtisi göstermemiştir. Hastalar postoperatif komplikasyon yaşamamış ve takip süresi boyunca ne biyolojik ne de mekanik komplikasyon gelişmemiştir. İmplantların normal günlük oklüzyon aktiviteleri için güvenli olduğu kabul edilmiştir. Subperiosteal implantların kafes benzeri bir yapıya sahip olması sebebiyle stresi altta yatan kemik yüzeyine daha iyi dağıtabileceğini görülmüştür. Ameliyattan 12 ay sonra alınan görüntüler, yeni kemik oluşumunu ve cihazın osseointegre olduğunu göstermiştir. Bu vaka sunumlarının hepsinde 3D baskılı kafes benzeri subperiosteal implantların ciddi atrofik kretlerin rehabilitasyonu için yeterli stabilizeye sahip olduğu gösterilmiştir.

Sonuç: Günümüzde, klasik subperiosteal implant tasarımlarının 3D görüntüleme ve baskı ile birleştirilmesi, tedavi süresinin kısaltılmasına olanak sağlamakta ve diğer tekniklerin (pterygoid, zigomatik implant, all-on-4 sistemler) tatmin edici sonuçlar vermediği durumlarda sabit protezler için destek sağlamaktadır. Bu derlemede, hastaya özel subperiosteal implantların üretimi için dijital bir teknik gerektiği ve bu tür bir ameliyattan sonra hangi komplikasyonların ortaya çıkabileceği ve güncel implant tedavilerinin subperiosteal implant ile karşılaştırmasının sonucunda diğer yöntemlere göre daha başarılı olduğu ortaya konulmuştur.

Anahtar kelimeler: atrofik çene, implant, subperiosteal implant



İSTANBUL AYDIN
ÜNİVERSİTESİ

20
Yıl



İAÜ Diş Hekimliği Fakültesi
İAÜ Bilimsel Kongreler Kulübü

II. Ulusal Diş Hekimliği Öğrenci Kongresi

SS15

Türkiyede Postpartum Dönemindeki Kadınlarda Kendinden Bildirilen Bruksizm, Myojenik Temporomandibular Bozukluk ve Peripartum Depresyonu Arasındaki İlişki

Tuğsan Efe Karamanlı¹, İrem Şenyuva², Bengisu Yıldırım³, Burak Kumral, Cansu Gül Koca⁴

¹Uşak Üniversitesi, Diş Hekimliği Fakültesi

²Uşak Üniversitesi, Tıp Fakültesi, Kadın Hastalıkları ve Doğum Ana Bilim Dalı

³Uşak Üniversitesi, Diş Hekimliği Fakültesi, Protetik Diş Tedavisi Ana Bilim Dalı

⁴Uşak Üniversitesi, Diş Hekimliği Fakültesi, Ağız, Diş ve Çene Cerrahisi Ana Bilim Dalı

Özet

Amaç: Psikolojik faktörler, myojenik temporomandibular bozukluk ve kendinden bildirilen bruksizm arasındaki ilişkinin değerlendirilmesi ile ilgili literatürde çalışmalara rastlamak mümkündür. Bunun yanı sıra, mevcut konular arasındaki ilişki henüz netlik kazanmamıştır. Bu çalışmanın amacı Türkiye’de doğum yapan kadınların, doğum sonrası kendinden bildirilen bruksizm, myojenik temporomandibular bozukluk ve peripartum depresyonu arasındaki ilişkiyi değerlendirmektir.

Gereç ve Yöntem: Bu çalışmaya, gün içinde ve uyku sırasında bruksizm ile ilgili davranışlar hakkında soru sorulan 220 kadın dahil edildi. Bununla beraber bütün hastalar, myojenik temporomandibular bozukluk için Kısa Form Fonseca Anamnestic İndeks, Peripartum Depresyonu için ise Edinburgh doğum sonrası depresyon ölçeği ile değerlendirildi.

Bulgular: Kendinden bildirilen bruksizm görülen hastaların, peripartum depresyon grubunda (%94,3) istatistiksel olarak daha yüksek oran gösterdiği gözlenmiştir ($p<0.001$). Kendinden bildirilen bruksizm hastalarının %86,5’inde myojenik temporomandibular bozukluk olduğu görülmüştür ($p<0.001$). Peripartum depresyon görülen hastaların %80’inde myojenik temporomandibular bozukluk olduğu gözlenmiştir ($p<0.001$).

Sonuç: Sonuç olarak kendinden bildirilen bruksizm ile peripartum depresyonu arasında, myojenik temporomandibular bozukluk ile kendinden bildirilen bruksizm arasında ve de peripartum depresyonu ile myojenik temporomandibular bozukluk arasında anlamlı ilişki olduğu bulunmuştur. Mevcut çalışma, kendinden bildirilen bruksizm, myojenik temporomandibular bozukluk ve peripartum depresyonu arasındaki ilişkiyi değerlendiren literatürdeki ilk çalışmadır. Bu nedenle, bu çalışma bir pilot çalışma olarak değerlendirilip, daha fazla katılımcının değerlendirildiği ileri çalışmalar yapılabilir.

Anahtar kelimeler: *Edinburgh* doğum sonrası depresyon ölçeği, *Fonseca* anamnestic indeks kendinden bildirilen bruksizm, myojenik temporomandibular bozukluk, peripartum depresyonu



İSTANBUL AYDIN
ÜNİVERSİTESİ

20
Yıl



İAÜ Diş Hekimliği Fakültesi
İAÜ Bilimsel Kongreler Kulübü

II. Ulusal Diş Hekimliği Öğrenci Kongresi

SS16

**Ortognatik Cerrahi Konusunda Türkçe Youtube™ Videolarının Bilgi İçeriğinin Analizi:
Kesitsel Değerlendirme**

**Ahmet Furkan Karabiga¹, Mustafa Sami Demirsoy², Aslı Sultan Çoğul,¹
Sefa Çolak³, Aras Erdil²**

¹Uşak Üniversitesi, Diş Hekimliği Fakültesi

²Sakarya Üniversitesi, Diş Hekimliği Fakültesi, Ağız, Diş ve Çene Cerrahisi Ana Bilim Dalı

³Gaziosmanpaşa Üniversitesi, Diş Hekimliği Fakültesi, Ağız, Diş ve Çene Cerrahisi Ana Bilim Dalı

Özet

Amaç: YouTube™ platformunda bulunan ve ortognatik cerrahiye konu alan Türkçe videoların bilgi içeriği kalitesi yönünden değerlendirmektir.

Gereç ve Yöntemler: Google Trends uygulaması ile belirlenen 10 anahtar kelime ile tespit edilen ilk 60 video olmak üzere toplam 398 video incelenmiştir. Dâhil etme ve dışlama kriterleri doğrultusunda 77 video çalışmaya dâhil edilmiştir. Dâhil edilen her bir videonun izlenme sayısı, beğeni, beğenilmeme ve yorum sayısı, süresi, yüklenmeden itibaren geçen gün sayısı kaydedilmiştir. Bilgi içerikleri kalitesine göre 4 gruba (kötü, zayıf, iyi, mükemmel) ayrılmıştır. İstatistiksel analizlerde Shapiro-Wilks, Kruskal-Wallis, ki-kare, Dunn ve araştırmacılar arası korelasyon için Spearman korelasyon testi ve Cohen'in kappa indeksi kullanılmıştır. Anlamlılık düzeyi $p < 0,05$ olarak belirlenmiştir.

Bulgular: Yükleyici kaynağa göre 48 videonun doktorlar, 21 videonun diğer kaynaklar, 8 videonun hastalar tarafından yüklendiği görülmüştür. Hastaların yüklediği videoların izlenme oranı, yorum ve beğenilme sayılarının diğer kaynaklara göre anlamlı yüksek olduğu bulunmuştur ($p=0,030$, $p=0,016$, $p=0,047$). İncelenen 77 videonun 46 (%59,74) tanesinin kötü, 23 (%29,88) tanesinin orta, 8 (%10,38) tanesinin iyi bilgi içeriğine sahip olduğu görülmüştür. Bilgi içeriği kalitesi ile yükleyici kaynak arasında anlamlı fark gözlenmemiştir ($p=0,527$).

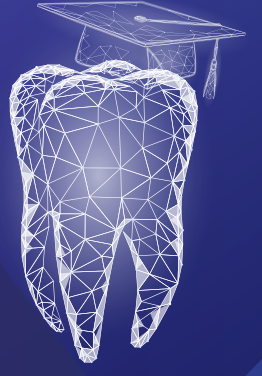Sonuç: Ortognatik cerrahi konusunda Türkçe YouTube™ videolarının bilgi içeriklerinin yetersiz olduğu görülmüştür. Uzmanlar ve ilgili kurumlar çevrim içi platformların bilgi içeriklerinin iyileştirilmesinde hastaların doğru bilgilendirilmesi için daha aktif rol almalıdır.

Anahtar Kelimeler: internet, ortognatik cerrahi, sağlık, sosyal medya, video kayıt



İSTANBUL AYDIN
ÜNİVERSİTESİ

20
Yıl



İAÜ Diş Hekimliği Fakültesi
İAÜ Bilimsel Kongreler Kulübü

II. Ulusal Diş Hekimliği Öğrenci Kongresi

POSTER BİLDİRİ
ÖZETLERİ



İAÜ Diş Hekimliği Fakültesi
İAÜ Bilimsel Kongreler Kulübü

II. Ulusal Diş Hekimliği Öğrenci Kongresi

PS01

Marsüpyalizasyon Tedavisi "Nedir? Avantajları ve Dezavantajları Nelerdir?"

Enes Yol¹, Elçin Bedeloğlu¹

¹ *Istanbul Aydın Üniversitesi, Diş Hekimliği Fakültesi, Ağız, Diş ve Çene Cerrahisi Ana Bilim Dalı*

Özet

Amaç: Kist, kemikte ya da yumuşak dokuda yerleşim gösteren, epitelle çevrili içi sıvı dolu patolojik boşluklardır. Kistlerin tedavi protokolleri içerisinde yer alan marsüpyalizasyon, odontojenik kist tedavisinde kullanılan minimal invaziv bir yöntem olarak geçmektedir. Bu yöntemde, kist duvarına bir cerrahi pencere açarak içindeki basıncı azaltmak için uygulanır. Kist boşluğu, ağız boşluğunun devamı haline gelir ve kist kapsülünün tamamı çıkarılmaz. Marsüpyalizasyona karar verirken doku harabiyetinin miktarı, kiste cerrahi ulaşım zorluğu, hastanın genel durumu ve kistin büyüklüğü gibi faktörlere dikkat edilmelidir. Bu tedavi yönteminde amacımız; çene kemiğinde oluşan kistin, basıncının azaltılarak küçültülmesi ve çene fraktürü ihtimalini azaltılması, çevre anatomik bölgelere zarar verilmemesi, eğer varsa diş sürmesine olanak sağlamasıdır. Bu sunumda da özellikle çocuk hastalarda görülen odontojenik kistlere uygulanan iki farklı yöntem karşılaştırılarak anlatılacaktır.

Gereç ve Yöntem: 30/11/2022 tarihinde İstanbul Aydın Üniversitesi Diş Hekimliği Fakültesi hastanesine başvuran hastamızdan alınan panoramik röntgen filminde, sağ retromolar bölgede boyutu 40 X 23 mm uniloküler, sınırları belirgin, radyolüsent patolojik oluşum saptanmıştır. Bununla birlikte sol üst çenede premolar diş bölgesinde boyutu 17 X 20 mm radyolüsent bir kitle daha gözlemlenmiştir. İnce iğne aspirasyonu ile biyopsi alınarak kitlenin ön tanısı odontojenik kist olduğu sonucuna varılmıştır. Tedavi protokolü olarak sağ alt çene bölgesinde; marsüpyalizasyon işlemi için kist üzerinde anatomik yapıların izin verdiği genişlikte fakat fraktüre sebep olmayacak bir pencere açılarak hareketli aparey uygulanmıştır. Sol üst çene bölgesinde ise sadece süt dişi çekilerek takip edilmiştir. Alt çene bölgesindeki Kistin hacmi küçüldükten sonra enükleasyon aşamasına geçilmiş ve kist çıkarılarak bölge primer olarak kapatılmıştır.

Bulgular: Eksizyonel biyopsi yapıldıktan sonra gelen patoloji sonucuna göre çok katlı yassı epitelle döşeli dentigeröz kist tanısı konulmuştur.

Sonuç: Uyguladığımız her iki yöntemin de başarılı olduğu gözlemlenmiştir.

Anahtar Kelimeler: kist, marsüpyalizasyon, odontojenik kist



İAÜ Diş Hekimliği Fakültesi
İAÜ Bilimsel Kongreler Kulübü
**II. Ulusal Diş Hekimliği
Öğrenci Kongresi**

PS02

Ölçü Maddelerinin Dezenfeksiyonu

Hatice Canizci¹, Nesli Damla Deniz²

¹Van Yüzüncü Yıl Üniversitesi, Diş Hekimliği Fakültesi

²Van Yüzüncü Yıl Üniversitesi, Diş Hekimliği Fakültesi, Protetik Diş Tedavisi Ana Bilim Dalı

Özet

Amaç: Bu çalışmanın amacı ölçü malzemesinde boyutsal stabilizasyonu ve ıslanabilirliği en iyi sağlayan dezenfeksiyon maddesini tespit etmektir.

Gereç ve Yöntem: Google akademi ve Pubmed arama motorları üzerinde 2017 yılından günümüze kadar bu konu hakkında yapılan çalışmalar incelenmiştir. Elde edilen bilgiler çalışmada derleme şeklinde sunulmuştur.

Bulgular: Dezenfeksiyon günümüz diş hekimliği uygulamalarında önemli bir kavramdır. Diş ölçülerinin dezenfeksiyonu, diş kliniklerinin rutin bir parçasıdır. Dezenfeksiyondan sonra ölçülerin boyutsal olarak sabit kalması gerekir. Ölçü malzemeleri tükürük ve kanla kontamine olur ve dezenfeksiyon gerektirir. Gluteraldehit, NaOCl, distile su, gazlı ozon, UV ışınları, NAPPS nitrosen, klorheksidin, ejervesan tablet, surgosept ve deconex 53 ürünleri dezenfektan için kullanılmıştır. Ölçü maddeleri olarak vinil polisiloksan, polieter, aljinat, siloksan eter gibi ölçü maddeleri kullanılır. Solüsyonlar içerisinde belli zaman aralıklarında bekletilen ölçülerden streptomikroskop gibi ,3D tarayıcı, profilometre, gezici mikroskop gibi cihazlarla ölçümler yapılmıştır ve yapılan ölçümlerin çoğu anova testi ile karşılaştırılmıştır. Yapılan çalışmalarda boyutsal fark ve ıslanabilirlik dezenfeksiyon sıvılarında gluteraldehitin sürfaktan gibi davrandığı ve stabilizasyonu sağladığı ancak UV ışınları ve gazlı ozon ile yapılan güncel çalışmaların neticesinde dezenfektan sıvılarından bile daha iyi bir stabilizasyon ve dezenfeksiyon sağladığına dair bulgular elde edilmiştir.

Sonuç: Yapılan çalışmalarda NaOCl dışındaki dezenfektan solüsyonlarında çok ciddi boyutsal değişim ve ıslanabilirlik farkı gözlenmemiştir. Yeni geliştirilen UV ışını ve gazlı ozon yöntemleri dezenfeksiyonun geleceği için umut vaat ediyor.

Anahtar Kelimeler: dezenfeksiyon, ölçü Maddeleri, NaOCl



İSTANBUL AYDIN
ÜNİVERSİTESİ

20
Yıl



İAÜ Diş Hekimliği Fakültesi
İAÜ Bilimsel Kongreler Kulübü
**II. Ulusal Diş Hekimliği
Öğrenci Kongresi**

PS03

**Konik Işınlı Bilgisayarlı Tomografi ve Manyetik Rezonans Yöntemiyle
Bir Odontojenik Keratokist Olgunun Görüntülenmesi**

Melisa Öçbe¹, Merva Soluk Tekkeşin², Şebnem Erçalık Yalçınkaya³

¹Marmara Üniversitesi, Diş Hekimliği Fakültesi

²İstanbul Üniversitesi, Onkoloji Enstitüsü, Tümör Patolojisi Bölümü

³Marmara Üniversitesi, Diş Hekimliği Fakültesi, Ağız, Diş ve Çene Radyolojisi Ana Bilim Dalı

Özet

Giriş: Odontojenik keratokist (OKK), çenelerde üçüncü en sık görülen kistik lezyondur. OKK sıklıkla mandibula posterior bölgede gelişip minimal ekspansiyona sebep olabilir. Nadiren diş köklerinde rezorbsiyona neden olan uniloküler veya multiloküler radyolüsensi olarak radyografide izlenir. Bu olgu raporunda, OKK'nin nadir görülen bulgularının (belirgin ekspansiyon ve kök rezorbsiyonu) konik ışınlı bilgisayarlı tomografi (KIBT) ve manyetik rezonans görüntüleme (MRG) ile değerlendirilmesi sunulacaktır.

Olgu Sunumu: Herhangi bir sistemik hastalığı ve düzenli kullandığı ilacı olmayan 23 yaşında erkek hasta kliniğe başvurmuştur. Radyolojik muayenede sağ mandibula posterior bölgede uniloküler, düzenli sınırlı lezyon izlenmiştir. Lezyonun KIBT ile değerlendirilmesi sonucu sınırlarının üçüncü molar dişin mezialinden başlayıp sağ kanin dişin distaline dek uzandığı gözlenmiştir (48x25x11 mm). Sınırları belirgin ve düzenli olarak izlenen lezyonun içeriği homojen hipodens olarak izlenmiştir. Bukkal ve lingual kemik korteksinde belirgin ekspansiyon ile uyumlu bulgular saptanmıştır. Komşu dişlerin (birinci ve ikinci premolarlar, birinci ve ikinci molarlar) köklerinde rezorbsiyon izlenmiştir. Ayrıca, mandibular kanalın mandibulanın inferioruna doğru deplase olduğu görüntülenmiştir. Lezyonun MRG ile değerlendirilmesinde ise T2 ağırlıklı 3 Tesla Turbo Spin Eko (3T TSE) sekansta sagittal kesitlerde uniloküler hiperintens ve içeriği homojen lezyon saptanmıştır. Kök rezorbsiyonları T1 ağırlıklı 3T TSE sekansta sagittal kesitlerde hipointens olarak izlenmiştir. Lezyonun histopatolojik değerlendirilmesinde incelenen kesitlerde fibrosit, fibroblast ve kollajen liflerinden oluşan çeper biçimindeki bağ dokusunun iç yüzünü yer yer parakeratoz ve palizad yapısı gösteren çok katlı yassı epitel döşemektedir.

Sonuç: Mandibulanın bukkal ve lingual kemik korteksinde belirgin ekspansiyon ve şiddetli kök rezorbsiyonu gibi nadir bulgular izlenen bu OKK olgusunda KIBT ve MR görüntüleme yöntemleri kullanılmıştır. MRG, etrafındaki dokuları etkileyen kemikiçi lezyonlarda yardımcı bir görüntüleme yöntemi olarak kullanılabilir.

Anahtar kelimeler: konik ışınlı bilgisayarlı tomografi, manyetik rezonans görüntüleme, odontojenik keratokist



İSTANBUL AYDIN
ÜNİVERSİTESİ

20 Yıl



İAÜ Diş Hekimliği Fakültesi
İAÜ Bilimsel Kongreler Kulübü
**II. Ulusal Diş Hekimliği
Öğrenci Kongresi**

PS04

Semptomatik Irreversible Pulpitisli Dişin MTA ile Amputasyonu: Olgu Sunumu

Enes Karabulut¹, Berk Çelikkol²

¹Uşak Üniversitesi, Diş Hekimliği Fakültesi

²Uşak Üniversitesi, Diş Hekimliği Fakültesi, Endodonti Ana Bilim Dalı

Özet

Giriş: Semptomatik irreversible pulpitis tanılı dişlerin tedavisinde sıklıkla kök kanal tedavisi, daha güncel bir seçenek olarak da vital pulpotomi tedavisi uygulanmaktadır. Bu poster sunumun amacı kliniğimize şiddetli ağrı ile başvuran hastaya mineral trioksit agregat (MTA) ile uygulanan total pulpotomi tedavisinin klinik ve radyografik sonuçlarını değerlendirmektir.

Olgu Sunumu: Hastanın maksiller premolar dişinde aşırı perküsyon hassasiyeti ve pulpa vitalite testine pozitif yanıt tespit edildi. Radyolojik değerlendirmede periapikal dokular normal olarak değerlendirildi. Klinik ve radyolojik değerlendirmelerin sonunda ilgili diş semptomatik irreversible pulpitis tanısı konuldu. %2' lik ve 1:100.000 adrenalinli lidokain hidroklorür anestezisi altında (JETOKAIN, Adeka İlaç San. ve Tic. A.Ş. İstanbul, Türkiye) çürük doku temizlendi. Koronal pulpa dokusu, su soğutması altında aeratörle çıkarıldı. % 1'lik sodyum hipokloritli steril bir pamuk pelet ile yaklaşık 5 dakikada hemostaz sağlandı. Pulpa odası tabanına 2-3 mm kalınlığında MTA (*Pro Root MTA, Dentsply, Tulsa Dental, ABD*) ve üzerine nemli steril pamuk ve cam iyonomer siman (*Ionofil Voco GmbH, Almanya*) geçici dolgu olarak uygulandı. Ertesi gün nemli pamuk ve cam iyonomer siman uzaklaştırılıp MTA'nın üzerine kaide cam iyonomer siman ve kompozit restorasyon (*3M ESPE Filtek Ultimate, ABD*) uygulandı. Spontan, çiğneme ve sıcak/soğuk ağrısı 1ay, 6 aylık ve 1 yıllık takiplerde değerlendirildi. İlgili diş asemptomatikti ve pulpa vitalite testine pozitif yanıt verdi. Perküsyon, sinüs yolu veya şişlik gözlemlenmedi. Radyografik olarak sağlıklı olarak değerlendirildi.

Sonuç: MTA pulpotomisi semptomatik, daimi ve kök ucu kapalı dişlerde kök kanal tedavisine bir alternatif olabilir.

Anahtar Kelimeler: Kalsiyum silikat esaslı siman, MTA, irreversible pulpitis, pulpotomi, vital pulpa tedavileri.



İSTANBUL AYDIN
ÜNİVERSİTESİ

20
Yıl



İAÜ Diş Hekimliği Fakültesi
İAÜ Bilimsel Kongreler Kulübü

II. Ulusal Diş Hekimliği Öğrenci Kongresi

PS05

Anterior Diastemalarda Porselen *Laminate Veneer* Restorasyonla Estetik Rehabilitasyon

Muhammet Talha Erbay¹, Aysıla Tekeli Şimşek², Bengisu Yıldırım²

¹Uşak Üniversitesi, Diş Hekimliği Fakültesi

²Uşak Üniversitesi, Diş Hekimliği Fakültesi, Protetik Diş Tedavisi Ana Bilim Dalı

Özet

Giriş: Modern diş hekimliğindeki en önemli konulardan biri, hastanın diş estetiği görünümünün sağlanmasıdır. Bunu yapmak için her geçen gün yeni materyaller ve teknikler piyasaya çıkmaktadır. Estetiğin son derece önemli olduğu ön dişler için, diş hekimlerinin çoğu tam seramik kronlar yerine doğrudan ve dolaylı laminate veneer restorasyonları gibi daha konservatif ve estetik tedavileri tercih etmektedir. Diastemalar; diş boyutundaki farklılıklardan ya da arktaki boşluk ve diş boyutu arasındaki farktan kaynaklanabilir. Minimal invaziv yaklaşım yöntemi olan laminate veneer restorasyonlarla diastema kapatmada günümüzde oldukça popülerdir. Herhangi bir restorasyon çalışması mekanik, biyolojik ve estetik kriterler kullanılarak oluşturulmaktadır. Bu poster sunumunda estetik bölgede porselen laminate veneer yapılan hastanın uzun dönem takibi rapor edilmiştir.

Olgu Sunumu: Ön bölge dişlerinde var olan estetik problem sebebiyle kliniğimize başvuran 24 yaşındaki erkek hastanın yapılan ağız içi muayenesinde anterior bölgede diastema tespit edilmiştir. Klinik muayene sonucunda porselen laminate veneer yapılmasına karar verilmiştir. Anterior dişler porselen laminate yapımı için minimal invaziv yaklaşımla hazırlandı. CAD/CAM teknolojisi kullanılarak üretilen laminate veneerler dual sertleşen rezin ile simante edilerek hastanın tedavisi bitirildi.

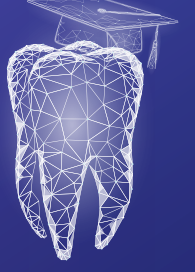Sonuç: Günümüzde fonksiyon ve fonasyonun sağlanması kadar estetik ihtiyaçların estetik rehabilitasyonun sağlanması gittikçe önem kazanmaktadır. Estetik sorunların çözümünde porselen laminate veneer ile restore edilen diastema vakaları daha konservatif olması nedeniyle diş dokularının korunmasının yanı sıra daha kısa sürede ve daha az maliyetle istenilen sonuç elde edilir. Uzun dönem takip sonucunda kole bölgelerinde dişeti çekilmesi olduğu görülmüştür. Hastanın kötü ağız hijyeni ve sigara içmesinin buna sebep olabileceğini düşünmekteyiz.

Anahtar kelimeler: diastema, estetik rehabilitasyon, *laminate veneer*



İSTANBUL AYDIN
ÜNİVERSİTESİ

20
Yıl



İAÜ Diş Hekimliği Fakültesi
İAÜ Bilimsel Kongreler Kulübü

II. Ulusal Diş Hekimliği Öğrenci Kongresi

PS06

Posterior Bölgede Tek İmplant Uygulamasında *Immediate* Yükleme

Zeynep Demir¹, Ahu Dikilitaş², Bengisu Yıldırım³, Özge Kırarıslan Karagöz³

¹Uşak Üniversitesi, Diş Hekimliği Fakültesi

²Uşak Üniversitesi, Diş Hekimliği Fakültesi, Periodontoloji Ana Bilim Dalı

³Uşak Üniversitesi, Diş Hekimliği Fakültesi, Protetik Diş Tedavisi Ana Bilim Dalı

Özet

Giriş: Posterior bölge tek diş eksikliklerinin restorasyonlarında implant uygulamaları son yıllarda oldukça sık kullanılan bir tedavi seçeneği olmuştur. İmplant destekli sabit restorasyonlarda immediate yükleme protokolü son zamanlarda popüler hale gelmiştir. İmplantların immediate yüklemeye uygun olup olmadıklarının belirlenirken primer implant stabilitesi çok önemli bir kriterdir. Çeşitli faktörlere bağlı olan primer implant stabilitesinin, başarılı bir osseoentegrasyon için gerekli olduğu belirtilmektedir. Primer stabilite faktörü öneminin artmasıyla, implant yerleştirme tork değeri ölçümlerinin ve rezonans frekans analizinin kullanıldığı protokoller geliştirilmiştir. Immediate yüklemenin avantajları arasında hastanın kaybettiği estetik ve fonksiyonu en hızlı şekilde geri kazandırılır. Restorasyonların çıkış profili, implant üstü protezlerin estetiğini ve uzun dönem başarısını etkileyen önemli faktörlerden biridir. Günümüzde uygun bir çıkış profili yakalamak amacıyla kişiye özel geçici restorasyonlar sıklıkla kullanılmaktadır. Çıkış profilinin düzgün bir şekilde ölçüye aktarılması daimi protezin uyumlu olması için son derece önemlidir.

Olgu Sunumu: 39 yaşındaki kadın hasta diş kırığı nedeniyle kliniğimize başvurmuştur. Yapılan klinik ve radyolojik muayene sonrası, hastanın 26 numaralı dişinde kırık tespit edilmiştir ve dişin çekimine karar verilmiştir. Hastaya tedavi seçenekleri anlatılmıştır. Hasta destek dişlerinde preparasyon istemediği için köprü seçeneğini reddetmiştir ve implant tedavisinde de dişsiz kalmadan çözüm istemiştir. Hastaya diş çekimini takiben immediat implant yerleştirilmiştir. Bu aşamadan sonra geçici abutment takılıp üzerine geçici restorasyon yapılmıştır. Hasta 3 ay sonra geldiğinde geçici restorasyon çıkarılıp daimi restorasyon yapılmıştır. Hastaya oral hijyen motivasyonu verilmiş ve bir hafta sonra ilk kontrolü yapılmak üzere periyodik kontrollere çağırılmıştır.

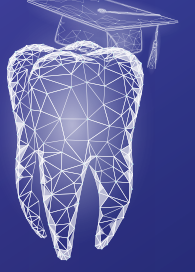
Sonuç: Uygun seçilmiş vakalarda immediat yükleme tedavi süresini kısalttığı için hastaya ve hekime birçok avantaj sunmaktadır.

Anahtar Kelimeler: implant, *immediate* yükleme, olgu sunumu



İSTANBUL AYDIN
ÜNİVERSİTESİ

20 Yıl



İAÜ Diş Hekimliği Fakültesi
İAÜ Bilimsel Kongreler Kulübü

II. Ulusal Diş Hekimliği Öğrenci Kongresi

PS07

Diş Hekimliğinde Yapay Zeka

Zeynep Bengü Aktaş¹, Nesli Damla Deniz²

¹Van Yüzüncü yıl Üniversitesi Diş Hekimliği Fakültesi

²Van Yüzüncü yıl Üniversitesi Diş Hekimliği Fakültesi, Protetik Diş Tedavisi Ana Bilim Dalı

Özet

Amaç: Bu araştırmanın amacı yapay zekanın diş hekimliğindeki kullanım alanlarını tespit etmektir.

Gereç ve Yöntem: Pubmed arama motoru üzerinde diş hekimliğinde yapay zekanın yeri ile ilgili 2017 yılından günümüze kadar yapılan çalışmalar incelenmiştir. Elde edilen bilgiler çalışmada derleme şeklinde sunulmuştur.

Bulgular: Her alanda kullanılmaya başlanan yapay zeka, diş hekimliğine de derin bir giriş yapmış ve işleri çok kolaylaştırmıştır. Yapay zeka; diş hekimliği eğitimi, hasta yönetimi, teşhis, tedavi, prognoz, diş radyolojisi, ağız ve çene cerrahisi, protetik diş tedavisi, ortodonti, endodonti ve adli odontoloji olmak üzere birçok alanda kullanılmaya başlanmıştır. Yapay zeka, hasta yönetiminde sanal diş asistanları klinikte hastaya randevu verebilir, dental ve sistemik anamnez alabilir. Radyolojide, MRI ve konik ışınli bilgisayarlı tomografi gibi görüntüleme yöntemleriyle entegre edildiğinde, normalden insan gözü tarafından fark edilmeyen çok küçük sapmaları dahi belirleyebilir. Protetik diş tedavisinde, CAD/CAM tabanlı sistemler, RaPid adlı bir tasarım asistanı hastaya en uygun estetik protezi sunmak için kullanılabilir. Yapay zeka; endodontide periapikal lezyonların ve kök kırıklarının tespiti için kullanılabilir. Periodontolojide, hastaların sınıflandırılmasında etkili bir şekilde kullanılabilir. Nitekim Ortodontide de, teşhisten başlayarak tedavi planlamasına ve takibine kadar birçok aşamada kullanılmaktadır. Hekimin herhangi bir fiziksel çaba harcamasını gerektirmeyen ve sesli komutla çalışabilen hasta koltuğu, yapay zekanın bahsi geçen tüm bu uygulamalarının ulaştığı son noktayı gösteren nitelikte bir örnektir.

Sonuç: Sonuç olarak yapay zeka, diş hekimliğinde vakit kaybını en aza indirmesine, doğru teşhis ve tedaviye destek olmasına ve prosedürleri standardize etmesine karşın mekanizma ve sistem karmaşıklığı, maliyetli kurulum, ekstra eğitim gerektirmesi açısından da dezavantaj oluşturur. Diş hekimliğinin nasıl değiştirilebileceğine dair pek çok konuşma olsa da makinelerle ve insan müdahalesi olmadan yapılan diş hekimliği asıl diş hekimliğini temsil edemez.

Anahtar Kelimeler: diş hekimliği, teknoloji, yapay zeka



İSTANBUL AYDIN
ÜNİVERSİTESİ

20
Yıl



İAÜ Diş Hekimliği Fakültesi
İAÜ Bilimsel Kongreler Kulübü
**II. Ulusal Diş Hekimliği
Öğrenci Kongresi**

PS08

Diastema Varlığında Anterior Bölgede *Laminate Veneer* ile Estetik Düzeltmeler

Burak Vargün¹, Ayşegül Üçdal², Bengisu Yıldırım³

¹Uşak Üniversitesi Diş Hekimliği Fakültesi

²Uşak Üniversitesi Diş Hekimliği Fakültesi, Protetik Diş Tedavisi Ana Bilim Dalı

Özet

Giriş: Günümüz diş hekimliğinde estetik problemlerin çözümünde laminate veneer restorasyonlar oldukça popülerdir. Lamina veneer restorasyonlar estetik eksikliklerin ve renk bozukluklarının yanı sıra var olan anormalliklerin düzeltilmesi amacıyla da kullanılmaktadır. Özellikle genç bireylerde anterior dişlerdeki estetik problemlerin çözümünde laminate veneer restorasyonlar sıklıkla tercih edilmektedir. Bu restorasyonlar; minimal preparasyon gerektiren küçük mine defektleri ve diastemaların restorasyonu, kırık dişlerin tamiri, mine hipoplazileri ve renklenmelerin tedavisi gibi birçok restoratif işlemde tercih edilmektedir. Hastaların dişlerindeki hafif şekil bozukluğu veya küçük diastemaların varlığında, diş preparasyonu gerektiren indirekt yöntemler yerine, minimal invaziv restorasyon tekniklerinin uygulanması tercih edilmelidir. Bu işlemler; en az miktarda veya hiç diş preparasyonu yapılmadan gerçekleştirilebilmektedir. Özellikle minedeki defektlerin ve diastemaların tedavisinde, diş minesindeki doğal renk ve parlaklığı sağlayabilecek laminate veneer restorasyonlar tercih edilir.

Olgu Sunumu: Uşak Üniversitesi Diş Hekimliği Fakültesi Protetik Diş Tedavisi Kliniği'ne başvuran 23 yaşındaki kadın hastanın yapılan klinik ve radyolojik muayene sonucunda maksiller anterior bölgede çapraşıklıkların ve diastemaların olduğu belirlenmiştir. Hasta ortodontik tedaviye yönlendirilip protetik tedavi için hazır hale getirilmiştir. Hastanın hazırlanan laminat veneer restorasyonları prepare edilmiş dişlere uyumlu olup olmadığı, komşu dişlerle ilişkisi, konturları, kontakları ve renginin uygun olup olmadığı kontrol edildikten sonra dual-cure bir resin yapıştırma simanı ile dişlere simante edildi.

Sonuç: Porselen laminat veneerlerle üst ön altı dişi restore edilen hasta ve de hekim için tatmin edici bir estetik ve fonksiyon sağlanmıştır. Hastanın 6 aylık kontrolleri yapılacaktır.

Anahtar Kelimeler: anterior diastema, estetik, *laminate veneer*



İAÜ Diş Hekimliği Fakültesi
İAÜ Bilimsel Kongreler Kulübü
**II. Ulusal Diş Hekimliği
Öğrenci Kongresi**

PS09

**Peri-implant Keratinize Doku Yetersizliği Olan Bir Olguda
Otolog Serbest Diş Eti Grefti Operasyonu**

Pourya Poyraz Beşiroğlu¹, Ahmet Nuri Silahtar¹, Süleyman Emre Meşeli¹

¹Istanbul Aydın Üniversitesi, Diş Hekimliği Fakültesi, Periodontoloji Ana Bilim Dalı

Özet

Giriş: Dental implantların çevresinde keratinize dokunun (KD) varlığı implantın uzun dönem stabilitesinde rol oynar ve peri-implant sağlık için gereklidir. Peri-implant KD yetersizliğinde farklı tedavi yaklaşımları mevcuttur. Peri-implant KD yetersizliği olan bu olguda otojen serbest diş eti greftiyle (SDG) KD oluşturulması amaçlanmıştır.

Olgu Sunumu: Periodontoloji kliniğine implant üstü köprü restorasyonunun çevresini fırçalama sırasında ağrı ve kanama şikayetiyle başvuran 52 yaşında, sistemik sağlıklı ve sigara içmeyen kadın hastanın ağız içi muayenesinde. #35 ve #37 nolu implantlarda yetersiz KD tespit edildi. Periodontal ve peri-implant mekanik debridman tedavisinden 3 hafta sonra yapılan yeniden değerlendirme seansında ilgili bölgede KD eldesi için SDG planlandı. Alıcı ve verici operasyon sahalarının lokal anestezisini takiben alıcı yatak hazırlandı. Alıcı bölgenin boyutlarına uygun olarak sol maksiller palatal bölgeden 32X5X1.5 mm boyutlarında otolog SDG elde edildi. Elde edilen doku 6/0 monofilaman rezorbe olabilen dikiş ipliği yardımıyla gerilimsiz ve katlantısız bir şekilde periosta sabitlendi. Her iki bölgenin kanama kontrolü sağlandı. Verici bölgedeki yara koruyucu cerrahi plak yardımıyla kapatıldı. Postoperatif önlemler anlatılan hastaya geniş spektrumlu antibiyotiki non-steroidal antiinflamatuar analjezik ve lokal antimikrobiyal ağız spreyi reçete edildi. Postoperatif 10. Günde dikişleri alınan hastada dikiş alımını takiben ortadan kalkan hafif bir parestezi dışında komplikasyon gelişmedi. 6 hafta sonra yapılan kontrolde, her iki implantın çevresinde KD'nin elde edildiği ve şikayelerin ortadan kalktığı gözlemlendi.

Sonuç: Bulgular, peri-implant KD eksikliğinde otolog serbest diş eti grefti operasyonunun hekim ve hasta açısından memnun edici klinik sonuçlar sağladığını göstermektedir.

Anahtar Kelimeler: serbest diş eti grefti, peri-implant keratinize doku, vaka raporu



İSTANBUL AYDIN
ÜNİVERSİTESİ

20
Yıl



İAÜ Diş Hekimliği Fakültesi
İAÜ Bilimsel Kongreler Kulübü
**II. Ulusal Diş Hekimliği
Öğrenci Kongresi**

PS10

**Evre III Derece C Peridontitis Olgusunda Mine Matriks Türevlerinin
Sığır Kaynaklı Kemik Greftiyle Kombine Uygulanması**

Taha Orçun Kutlu¹, Süleyman Emre Meşeli¹

¹Istanbul Aydın Üniversitesi, Diş Hekimliği Fakültesi, Periodontoloji Ana Bilim Dalı

Özet

Giriş: Periodontitis, periodontopatojenlere karşı gelişen enflamatuvar konak cevabının diş destek dokularında meydana getirdiği yıkımla karakterize kronik enfeksiyöz bir hastalıktır. Periodontitise bağlı olarak alveolar kemikte yatay ve/veya açılal kemik kayıpları meydana gelebilir. Defektin tipine bağlı olarak açılal kemik kayıplarında periodontal cerrahi yaklaşımlarla rejenerasyon hedeflenebilir. Bu hedefe ulaşmak için kemik greft materyalleri ve mine-matriks türevleri (MMT) (Emdogain®) gibi biyomateryallerden faydalanılan araştırmalar literatürde mevcuttur. Bu olgu sunumunda Evre III Derece C periodontitisli hastanın cerrahi periodontal tedavisinde rejeneratif materyallerin kullanımını göstermek amaçlandı.

Olgu sunumu: Kliniğe dişeti kanaması ve ağız kokusu şikayetiyle başvuran 19 yaşında, sigara kullanmayan ve sistemik sağlıklı kadın hastaya yapılan klinik muayene ve radyografik değerlendirme sonucunda Evre III derece C periodontitis teşhisi konuldu. Hastadan tedavi öncesi ve tedavi sonrası plak indeksi; gingival indeks, sondalamada cep derinliği, sondalamada kanama, klinik ataşman seviyesi parametreleri kayıt altına alındı. Ağız hijyen eğitiminin verilmesi, diş yüzey temizliği ve kök yüzeyi düzleştirilmesi işlemlerini içeren cerrahi olmayan periodontal tedavisi 4 seansta tamamlandı. Takiben hastanın 6. haftada yapılan yeniden değerlendirmesinde tam iyileşmeyen periodontal ceplerin eliminasyonu için periodontal flep operasyonu planlandı. Her iki çenede de flep operasyonu sırasında rekonstrüksiyon endikasyonuna sahip kemik içi defektler sığır kaynaklı hidroksiapatit ksenogreft materyali ile dolduruldu. Buna ek olarak, rejenerasyon sürecinde yara iyileşmesine katkı sağlayacak bir biyomateryal olan mine-matriks türevleri (Emdogain®) diş kök yüzeylerine uygulandı. Postoperatif 10. günde dikişler alınarak 1., 3., 6. ve 12. ay klinik iyileşme takip edildi. Postoperatif 6. ayda yeterli kemik dolumunun sağlandığı ve ceplerin eliminasyonunun gerçekleştiği görüldü.

Sonuç: Bu olgunun sınırları dahilinde bulgular, açılal kemik defektlerinde mine-matriks proteinleriyle kombine uygulanan ksenogreft materyalinin hasta ve hekim tarafından kabul edilebilir estetik ve fonksiyonel başarılı klinik sonuçlar verdiğini göstermektedir.

Anahtar Kelimeler: mine matriks türevleri, periodontal rejenerasyon, periodontitis, sığır kaynaklı kemik grefti



İSTANBUL AYDIN
ÜNİVERSİTESİ

20
Yıl



İAÜ Diş Hekimliği Fakültesi
İAÜ Bilimsel Kongreler Kulübü

II. Ulusal Diş Hekimliği Öğrenci Kongresi

PS11

Full Dişsiz Hastalarda Implant Uygulamalarında Sticky Bone Kullanımı

İcer Cansu Işıkoğlu¹, Samir Goyushov²

¹Istanbul Aydın Üniversitesi, Diş Hekimliği Fakültesi, Periodontoloji Ana Bilim Dalı

Özet

İmplant destekli diş tedavilerinde diş çekimi sonrası alveol kemik geniş kayıpları rekonstruksiyon açısından büyük önem teşkil etmektedir. Kemik kaybındaki iyileşmeyi hızlandırmak için birçok tedaviler ve materyaller uygulanmaktadır. Sticky bone (yapışkan kemik) diş çekimi sonrası rezorbe olan kemiği desteklemek içindir. Postoperatif kanamayı ve ağrıyı azaltmak, greftin stabilizasyonunu sağlayarak ölü alan bırakılması önlenir ve rezorbsiyon azalır. Bunun yanında bakteri kolonizasyonu azalır ve kapsülüz olmasını engeller ve böylece greft fonksiyonel matriks görevi görür. Full dişsiz hastalarda geç dönem implanta uygulanan hastamızda prf e destek olarak sticky bone uygulanmıştır.

Anahtar Kelimeler: implant, sticky bone, tam dişsizlik



İSTANBUL AYDIN
ÜNİVERSİTESİ

20
Yıl



İAÜ Diş Hekimliği Fakültesi
İAÜ Bilimsel Kongreler Kulübü

II. Ulusal Diş Hekimliği Öğrenci Kongresi

PS12

Yönlendirilmiş Kemik Rejenerasyonu ile
Horizontal Kemik Hacminin Arttırılması ve Uzun Dönem Başarısı

Cihat Çetin¹, Elçin Bedeloğlu¹

¹*Istanbul Aydın Üniversitesi, Diş Hekimliği Fakültesi, Ağız Diş ve Çene Cerrahisi Ana Bilim Dalı*

Özet

Giriş: Alveolar kemik defektleri ve yetersiz kemik hacmi dental implantların yerleştirilmesinde büyük bir sorun teşkil etmektedir. Günümüzde bu defektlerin onarılması ve implantın yerleştirilmesi için önerilen tekniklerden bir de Yönlendirilmiş Kemik Rejenerasyonu'dur. Bu yöntem ile başarılı sonuçlar elde edilmesi için önerilen cerrahi protokole harfiyen uyulmalı ve doğru materyal seçimi yapılmalıdır. Bu sunumda da Yönlendirilmiş Kemik Rejenerasyonu tekniğinde dikkat edilmesi gereken aşamalar ve bizim bu teknik için önerdiğimiz bazı klinik ipuçlarından bahsedilecektir.

Olgu Sunumu: Alveol kemiğinde yetersizlik nedeni ile kliniğimize başvuran hastaların Konik Işınlı Bilgisayarlı Tomografi görüntüleri değerlendirildikten sonra en doğru yöntem ve materyale seçimine karar verilmiştir. Bu yöntemde greft materyali olarak Sığır kaynaklı Greft ve otojen kemik grefti karıştırılarak kullanılmıştır. Bariyer membran olarak ise rezorbe olan kollajen membran tercih edilmiştir. Gerekli cerrahi protokole uyularak ameliyat gerçekleştirilmiş ve yara bölgesi monofilament sütur kullanılarak primer olarak kapatılmıştır. Bulgular Bu yöntem ile horizontal yönde İmplant yerleştirilmesi için horizontal yönde yeterli kemik miktarının elde edildiği ve yerleştirilen implantların uzun dönemde başarılı olduğu gözlemlenmiştir.

Sonuç: Yönlendirilmiş Kemik Rejenerasyonu horizontal yönde kemik arttırmak için yeterli olduğu ve otojen blok greftlerle kıyaslandığında daha minimal invaziv olması nedeni ile avantajlı olduğu söylenebilir.

Anahtar Kelimeler: greft, kemik ogmentasyonu, membran, yönlendirilmiş kemik rejenerasyonu



İSTANBUL AYDIN
ÜNİVERSİTESİ

20
Yıl



İAÜ Diş Hekimliği Fakültesi
İAÜ Bilimsel Kongreler Kulübü

II. Ulusal Diş Hekimliği Öğrenci Kongresi

PS13

**Meme CA Hastasında Kullanılan Terapötik Bifosfonatların Sebep Olduğu MRONJ;
Non-Rezektif Tedavisi ve Kısa Dönem Sonuçları**

Burak Öztürk¹, Orçun Toptaş¹, Elçin Bedeloğlu¹

¹*Istanbul Aydın Üniversitesi, Diş Hekimliği Fakültesi, Ağız Diş ve Çene Cerrahisi Ana Bilim Dalı*

Özet

Giriş: AAOMS (American Association Of Oral And Maxillofacial Surgeons), MRONJ'lu (Medical Related Osteonecrosis of Jaws) hastalar için bir dizi tedavi algoritması geliştirmiştir. Bu algoritmalar, nonopeatif ve operatif tedavilerinin ve bunlarla ilişkili sonuçların güncel bir incelemesine dayanmaktadır. Nonoperatif tedaviler açıkta kalan kemiğe lokal yara bakımı, antimikrobiyal yıkamalar ve hareketli/iyi şekillendirilmiş sekestrumun çıkarılması olarak özetlenebilir. Operatif tedaviler ise sistemik antibiyotik kullanımı sırasında bölgenin marjinal veya segmental rezeksiyonunu içerir. (MRONJ – 2022 Update – AAOMS Position Paper)

Olgu Sunumu: 51 yaşında kadın hasta, 13.05.2019'da sol memede invaziv duktal karsinom (T2N3) teşhisi konulmuştur. 16.12.2019'da tüm sol meme dokusu unblock rezeksiyon yöntemi ile opere edilmiştir. Adjuvan olarak kemoterapi ve Denosumab (XGEVA®) tedavisi planlanmıştır. Son Denosumab tedavisini 30.06.2022'de alan hastamız fakültemize diş ağrısı sebebiyle 09.11.2022 tarihinde başvurmuştur. Yapılan radyolojik ve klinik muayeneler ek olarak onkoloji konsültasyonları sonucunda nekroz alanın progresif olmadığı dolayısıyla non-rezektif yöntem ile tedavimizin başarılı olacağı kanısına varılmıştır. Başvurduğu tarihten, operasyon tarihine (02.03.2023) kadar hasta, düzenli aralıklarla (max. 2-3 gün) irrigasyon randevularına çağırılmıştır. Hasta kooperasyonu ve motivasyonu gayet iyiydi ve tüm randevularına eksiksiz bir şekilde gelmiştir. Her randevuda bölgeye sırasıyla bol serum fizyolojik, povidon iyodür ve klorheksidin ile irrigasyon ve debridman yapılmıştır. Her randevuda hastaya genel oral ve bölge hijyenin önemi vurgulanmış ve motive edilmiştir. Bölgeden sekestr, periferel sağlıklı dokulara travma vermeksizin çıkarılmıştır. Kalan ölü boşluğa 6 adet PRF yerleştirilmiş ve primer olarak suture edilmiştir. Ameliyat başarı ile komplikasyonsuz gerçekleştirilip hasta aynı gün evine yollanmıştır. 1.gün, 3.gün, 1.hafta, 2.hafta, 3.hafta, 4.hafta, 2.ay ve 3.ay kontrollerinde bölgenin komplikasyonsuz primer olarak kapanıp iyileşmeye başladığı görülmüş ve yapılan radyolojik kontrollerde çenelerin herhangi bir yerinde MRONJ oluşumuna dair herhangi bir durum saptanmamıştır.

Sonuç: AAOMS'nin verdiği konsensus kararlarına göre belirtilen anti-anjiojenik sebeplerle intravenöz denosumab kullanan hastalarda progresif olmayan MRONJ tedavisini rezeksiyon olmaksızın sadece irrigasyon ve enfeksiyon kontrolü ve de sekestrotomi+küretaj ile kısa dönemde başarılı olduğu fakat uzun dönem kontrollerin gerekli olduğu sonucuna ulaşılmıştır.

Anahtar Kelimeler: Meme CA, MRONJ, non-rezektif tedavi

İNDEKS

INDEX

Abdullah Ürün
Ahmet Furkan Karabiga
Ahmet Nuri Silahtar
Ahu Dikilitaş
Ali Murat Kökat
Aras Erdil
Arif Can Barut
Aslı Sultan Çoğul
Aysıla Tekeli Şimşek
Ayşegül Üçdal
Ayşenur Erol
Bengisu Yıldırım
Berk Çelikkol
Burak Kumral
Burak Öztürk
Burak Vargün
Cansu Gül Koca
Cem Taşkın
Ceren Yücel
Cihat Çetin
Deniz Devrim Kaya
Didem Öner Özdaş
Ecem Salmaz
Elçin Bedeloğlu
Elif Bahar Tuna
Enes Karabulut
Enes YOL
Erenay Alpayçetin
Esra Bozbay
Esra Somtürk
Ezgi Sila Taşkaldıran
Furkan Kır
Gizem Akkuş
Gökhan Günay
Hatice Canizci
Hilal Çuhadar
Işıl Kaya Büyükbayram

İcer Cansu Işıkoğlu
İrem Şenyuva
Kısmet Yaşat
Kübra Çingar Alpay
Mediha Büyükgöze Dindar
Mehmet Göктаş
Mehmet Oğuz Borahan
Melisa Öçbe
Merva Soluk Tekkeşin
Merve Aydemir
Muhammed Berçem Saraçoğlu
Muhammet Talha Erbay
Mustafa Sami Demirsoy
Nesli Damla Deniz
Orçun Toptaş
Orhan Canbolat
Özge Kırarslan Karagöz
Pourya Poyraz Beşiroğlu
Samir Goyushov
Sanaz Sadry
Sefa Çolak
Serhat Köken
Shahed Oubied
Shanli Motiei
Süha Alpay
Süleyman Emre Meşeli
Şebnem Erçalık Yalçinkaya
Şeyda Hergüner Siso
Taha Orçun Kutlu
Tuğba İşlek
Tuğsan Efe Karamanlı
Yağmur İşbilir
Yelda Kasımoğlu
Zeynep Bengü Aktaş
Zeynep Demir
Zozan Güneş



İSTANBUL AYDIN
ÜNİVERSİTESİ

20
Yıl

İAÜ Diş Hekimliği Fakültesi
İAÜ Bilimsel Kongreler Kulübü
**II. Ulusal Diş Hekimliği
Öğrenci Kongresi**