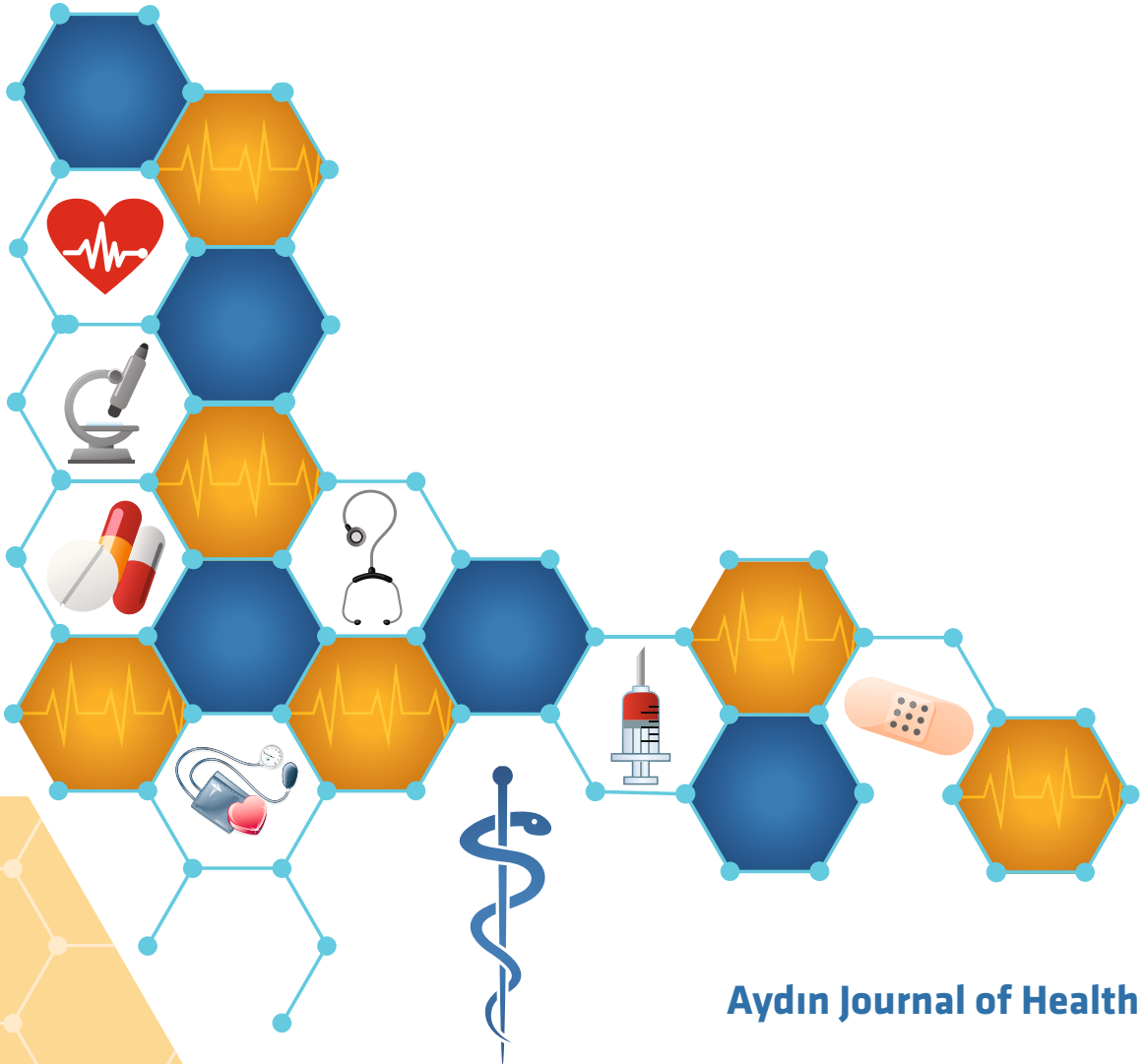




AYDIN SAĞLIK DERGİSİ

Yıl 3 Sayı 1 - Nisan 2017 ISSN 2149-5769
Year 3 Issue 1 - April 2017



Aydın Journal of Health



AYDIN SAĞLIK DERGİSİ

AYDIN JOURNAL OF HEALTH

Yıl 3 Sayı 1 - Nisan 2017
Year 3 Number 1 - April 2017

Aydın Sağlık Dergisi / Aydın Journal of Health

ISSN : 2149-5769

Sahibi/Proprietor

Dr. Mustafa AYDIN

Yazı İşleri Müdürü/Editor-in-Chief

Zeynep AKYAR

Editör/Editor

Prof. Dr. H. Aysel ALTAN

Yayın Kurulu/Editorial Board

Prof. Dr. H. Aysel ALTAN

Yrd. Doç. Dr. Sevgi KESİCİ

Öğr. Gör. Hasan Atacan TONAK

Dil/Language

Türkçe & İngilizce/Turkish & English

Yayın Periyodu/Publication Period

Yılda iki sayı: Ekim & Nisan/

Published twice a year

October & April

Akademik Çalışmalar Koordinasyon Ofisi

Academic Studies Coordination Office (ASCO)

İdari Koordinatör/Administrative Coordinator

Gamze AYDIN

Teknik Editör/Technical Editor

Merve KELEŞ

Yıl 3 Sayı 1 - Nisan 2017

Year 3 Number 1 - April 2017

Yazışma Adresi/Correspondence Address

Beşyol Mahallesi, İnönü Caddesi, No: 38

Sefaköy, 34295 Küçükçekmece/İstanbul

Tel: 0212 4441428

Fax: 0212 425 57 97

Web: www.aydin.edu.tr

E-mail: ayselaltan@aydin.edu.tr

Baskı/Printed by

Armoninuans Matbaa

Yukarıdudullu, Bostancı Yolu Cad. Keyap

Çarşı B-1 Blk. No: 24 Ümraniye / İSTANBUL

Tel: 0216 540 36 11 Fax: 0216 540 42 72

E-mail: info@armoninuans.com

Bilim Kurulu/Scientific Board

Prof. Dr. Nuran KÖMÜRÇÜ, Marmara Üniversitesi

Prof. Dr. Bülent TEKİNSOY, İstanbul Aydın Üniversitesi

Prof. Dr. Ayşe Şule TAMER, İstanbul Üniversitesi

Prof. Dr. Mehmet GÜRTEKİN, İstanbul Aydın Üniversitesi

Prof. Dr. Mustafa Kemal ADALI, Trakya Üniversitesi

Prof. Dr. Seyhan ALKAN, İstanbul Aydın Üniversitesi

Prof. Dr. Sibel GÜNEYSU, Başkent Üniversitesi

Prof. Dr. H. Aysel ALTAN, İstanbul Aydın Üniversitesi

Prof. Dr. Haydar SUR, Biruni Üniversitesi

Bilimsel Danışma Kurulu/Scientific Advisory Board

Prof. Dr. Afsun Ezel ESATOĞLU, Ankara Üniversitesi

Prof. Dr. Dilaver TENGİLİMOĞLU, Atılım Üniversitesi

Prof. Dr. Ahmet ATAŞ, İstanbul Üniversitesi

Prof. Dr. Emine DERVİŞ, SB Haseki EA Hastanesi

Prof. Dr. Ahmet SALTİK, Ankara Üniversitesi

Prof. Dr. Erkan PEHLİVAN, İnönü Üniversitesi

Prof. Dr. Akın MARŞAP, İstanbul Aydın Üniversitesi

Prof. Dr. Gönül ERKAN, Hacettepe Üniversitesi

Prof. Dr. Ali MEMİŞ, Ankara Numune Eğitim ve Araştırma Hast

Prof. Dr. Gülsen GÜNEŞ, İnönü Üniversitesi

Prof. Dr. Anahit COŞKUN, Bezm-i Âlem Üniversitesi

Prof. Dr. Hakan GÜRBÜZ, Okmeydanı Eğitim ve Araştırma Hast.

Prof. Dr. Aygen TÜRKMEN, Giresun Üniversitesi

Prof. Dr. Hatice Aysel ALTAN, İstanbul Aydın Üniversitesi

Prof. Dr. Ayşe ÇIKIM SERTKAYA, İnönü Üniversitesi

Prof. Dr. Haydar SUR, Biruni Üniversitesi

Prof. Dr. Ayşe Şule TAMER, İstanbul Üniversitesi

Prof. Dr. Hikmet ÖZÇETİN, Özel Retina Göz Hastanesi

Prof. Dr. Belma TUĞRUL, Hacettepe Üniversitesi

Prof. Dr. Işıl BULUT, Başkent Üniversitesi

Prof. Dr. Beril TUFAN, Hacettepe Üniversitesi

Prof. Dr. İsmahan ARTAN, Hacettepe Üniversitesi

Prof. Dr. Bora AYKAÇ, İstanbul Üniversitesi

Prof. Dr. Koray GÜMÜŞTAŞ, İstanbul Üniversitesi

Prof. Dr. Bülent TEKİNSOY, İstanbul Aydın Üniversitesi

Prof. Dr. Mehmet BOSTANCI, Pamukkale Üniversitesi

Prof. Dr. Celal İPEKÇİOĞLU, Harran Üniversitesi

Prof. Dr. Mehmet GÜRTEKİN, İstanbul Aydın Üniversitesi

Prof. Dr. Metin GENÇ, İnönü Üniversitesi
Prof. Dr. Mustafa Kemal ADALI, Trakya Üniversitesi
Prof. Dr. Mustafa ÖZCAN, İstanbul Teknik Üniversitesi
Prof. Dr. Nazmi BİLİR, Hacettepe Üniversitesi
Prof. Dr. Necati YENİCE, Harran Üniversitesi
Prof. Dr. Nevin YALMAN, İstanbul Üniversitesi
Prof. Dr. Nilüfer DARICA, Başkent Üniversitesi
Prof. Dr. Nuran KÖMÜRÇÜ, Marmara Üniversitesi
Prof. Dr. Pınar BAYKAN, Hacettepe Üniversitesi
Prof. Dr. R. Erol SEZER, Cumhuriyet Üniversitesi
Prof. Dr. Sevda ULUĞTEKİN, Hacettepe Üniversitesi
Prof. Dr. Seyhan ALKAN, İstanbul Aydın Üniversitesi
Prof. Dr. Sibel GÜNEYSU, Başkent Üniversitesi
Prof. Dr. Süleyman AKMAN, İstanbul Teknik Üniversitesi
Prof. Dr. Şule ECEVİT ALPAR, Marmara Üniversitesi
Prof. Dr. Ünal SAKINCI, Kafkas Üniversitesi
Prof. Dr. Veli DUYAN, Ankara Üniversitesi
Prof. Dr. Yasemin AÇIK, Fırat Üniversitesi
Prof. Dr. Hanifegül TAŞKIRAN, İstanbul Aydın Üniversitesi
Doç. Dr. Bülent İLİK, Başkent Üniversitesi
Doç. Dr. Erdal ASLIM, Özel Acıbadem Hastanesi

Doç. Dr. Gökhan ADAŞ, Dr. Sadi Konuk Eğitim Araştırma Hast.
Doç. Dr. Mustafa ASLAN, İstanbul Üniversitesi
Doç. Dr. Önder PEKER, Özel Amerikan Hastanesi
Doç. Dr. Özgür UĞURLUOĞLU, Hacettepe Üniversitesi
Doç. Dr. Serdar AKGÜN, Özel Medicana Hastanesi
Doç. Dr. Sezer KÜLEKÇİ, Amerikan Hastanesi
Doç. Dr. Güliz ONAT, İstanbul Aydın Üniversitesi
Doç. Dr. Sinem SOMUNOĞLU İKİNCİ, Uludağ Üniversitesi
Doç. Dr. Sema OĞLAK, Adnan Menderes Üniversitesi
Doç. Dr. Türkiz VERİMER, Aydın Üniversitesi
Yrd. Doç. Dr. Demet BİÇKİ, İstanbul Aydın Üniversitesi
Yrd. Doç. Dr. Ebru Özlem GÜVEN, İstanbul Aydın Üniversitesi
Yrd. Doç. Dr. Hüseyin ÇAKAN, İstanbul Üniversitesi
Yrd. Doç. Dr. İnci ADALI, İstanbul Aydın Üniversitesi
Yrd. Doç. Dr. Nevzat BİLGİN, İstanbul Aydın Üniversitesi
Yrd. Doç. Dr. Yıldı Arzu ABA, İstanbul Aydın Üniversitesi
Yrd. Doç. Dr. Yılmaz GÜZEL, İstanbul Aydın Üniversitesi
Yrd. Doç. Dr. Zahra POLAT, İstanbul Üniversitesi
Yrd. Doç. Dr. Hüseyin Ozan TEKİN, İstanbul Aydın Üniversitesi
Yrd. Doç. Dr. Anıl ÖZGÜÇ, İstanbul Aydın Üniversitesi
Uz. Dr. Oya HERGÜNSEL, Dr. Sadi Konuk Eğitim Araştırma Hast.

İstanbul Aydın Üniversitesi, Aydın Sağlık Dergisi, özgün bilimsel araştırmalar ile uygulama çalışmalarına yer veren ve bu niteliği ile hem araştırmacılara hem de uygulamadaki akademisyenlere seslenmeyi amaçlayan hakem sistemini kullanan bir dergidir.

Istanbul Aydın University, Aydın Journal Of Health is a double-blind peer-reviewed journal which provides a platform for publication of original scientific research and applied practice studies. Positioned as a vehicle for academics and practitioners to share field research, the journal aims to appeal to both researchers and academicians.

AMAÇ VE KAPSAM

İAÜ Aydın Sağlık Dergisi; İstanbul Aydın Üniversitesi, Sağlık Bilimleri Fakültesi ve Sağlık Hizmetleri Meslek Yüksek Okulu'nun çift bilinenli hakemlik ilkeleri çerçevesinde yayın yapan açık erişimli bilimsel yayın organıdır.

Dergide, klinik ve deneysel arařtımlar, derlemeler, olgu sunumları ve editöre mektuplar basılır. Derginin hedef kitlesi; tıp, sađlık bilimleri, sađlık hizmetleri, mesleki ve teknik sađlık bilimleri alanında çalıřan öđretim üye ve görevlileri ile uzmanlar ve ön lisans, lisans ve lisansüstü öğrencilerdir.

Yayın dili Türkçe ve İngilizce olan dergi her altı ayda bir Ekim ve Nisan aylarında çıkar. Yayınlanan yazılardaki görüşlerin, bulguların, sonuçların ve kullanılan kaynakların sorumluluđu yazarlara aittir.

AIM AND SCOPE

IAU Aydın Journal of Health is the open access, scientific publication organ of İstanbul Aydın University, Faculty of Sciences of Health and Vocational School of Health Services that is published under double-blind peer review principles.

The journal publishes clinical and experimental trials, reviews, case reports and letters to the editor. The target audience of the journal includes medical and health care academic personnel and students of Associate, Bachelor's and Masters degree programmes.

The publication language of the journal is both Turkish and English and it is published every six months in April and October. Statements and opinions expressed in the manuscripts published in the journal reflect the views of the authors.

İçindekiler - Contents

Derleme(Rewiew)

Hematopoetik Kök Hücre Nakillerinde HLA Doku Tiplemesinin Önemi

The Importance of HLA Typing in Hematopoetic Stem Cell Transplantation

Ayşe Erol, Ayhan Bilir..... 1

Özgün Araştırmalar (Original Research)

Differansiye Tiroid Karsinom Tesbit Edilen Tiroidektomi Materyallerinin Retrospektif Olarak Değerlendirilmesi

Evaluation of Thyroid Specimen Pathologies of Differentiated Thyroid Cancers Retrospectively

Uğur Kesici..... 9

Farklı Yaş Gruplarında Zor Entübasyonun Preoperatif Tesbiti

Preoperative Assessment of Difficult Intubation in Different Age Groups

Aysel Altan, Nuray Utlu, Döndü Genç Moralar, Ayşın Esenyel, Betül Sinoğlu..... 19

Olgu Sunumu (Case Report)

Diz Eklemine Nadir bir Benign Sinovyal Proliferatif Hastalığı; Sinovyal Lipamatozis : Olgu Sunumu

A Rare Benign Synovial Proliferative Disease of The Knee Joint ;Synovial Lipomatosis: Case Report

Kürşat Aytekin, Cem Esenyel.....29

Cloacogenic Adenocarcinoma of the Vulva: Case Report

Vulvanın Kloakojenik Adenokarsinomu: Olgu Sunumu

Özlem Yalçın, Yalçın Polat, Erdin İlter, Ş Sinem Özbey, Duygu Düşmez Apa.....35

Tuberositas Tibia Avülsiyon Kırığının Tedavisinde Paratenonun Önemi: Olgu Sunumu

Importance of Paratenon in the Treatment of Avulsions of Tuberositas Tibia

Kürşat Aytekin, Cem Esenyel.....41

Editörden

Kök hücreler, yaşamın başlangıcında ve büyümede, organizmada, birçok farklı hücreye dönüşebilme potansiyeline sahiptirler. Ayrıca, birçok dokunun onarım ve yaşam devam ettiği sürece limitsiz derecede bölünerek yenilenmesini de sağlarlar. Bir kök hücre bölündüğünde, kök hücre olarak da kalabilir veya kas hücresi, kırmızı kan hücresi veya beyin hücresi gibi özel fonksiyonu olan bir başka tip hücreye de dönüşebilir.

Kök hücreler, iki önemli özellikle diğer hücrelerden ayrılırlar. Öncelikle, özelliği olmayan ve bazen uzun inaktif dönemlerden sonra, bölünerek kendilerini yenileyebilen hücrelerdir. İkinci özellik ise bazı fizyolojik ve deneysel koşullarda, özel fonksiyonu olan doku veya organ hücrelerine dönüştürülebilirler. Barsak veya kemik iliği gibi bazı organlarda, kök hücreler düzenli bir şekilde bölünerek hasarlı dokuları onarırlar veya tükenmiş dokuların yerine geçerler. Pankreas ve kalp gibi bazı organlarda ise, kök hücreler yalnızca özel koşullarda bölünmeye uğrarlar.

Hematopoetik kök hücre transplantasyonu, günümüzde kan hastalıklarının tedavisinde kullanılmaktadır. Bu tedavinin başarılı olması için gerekli koşullar bu sayımızın derleme makalesinde sunulmaktadır.

Prof. Dr. H. Aysel ALTAN

From The Editor

Stem cells have the remarkable potential to develop into many different cell types in the body during early life and growth. In addition, in many tissues they serve as a sort of internal repair system, dividing essentially without limit to replenish other cells as long as the person or animal is still alive. When a stem cell divides, each new cell has the potential either to remain a stem cell or become another type of cell with a more specialized function, such as a muscle cell, a red blood cell, or a brain cell.

Stem cells are distinguished from other cell types by two important characteristics. First, they are unspecialized cells capable of renewing themselves through cell division, sometimes after long periods of inactivity. Second, under certain physiologic or experimental conditions, they can be induced to become tissue- or organ-specific cells with special functions. In some organs, such as the gut and bone marrow, stem cells regularly divide to repair and replace worn out or damaged tissues. In other organs, however, such as the pancreas and the heart, stem cells only divide under special conditions.

Hematopoietic stem cell transplantation is curative in hematologic diseases. In the review article of this issue, the condition for the success of the transplantation is presented.

Prof. Dr. H. Aysel ALTAN

Hematopoetik Kök Hücre Nakillerinde HLA Doku Tiplemesinin Önemi

Ayşe Erol^{1}*
Ayhan Bilir¹

Özet

Hematopoetik kök hücre nakli (HKHN), malign ve malign olmayan hematolojik hastalıklarda iyileştirici bir tedavi seçeneğidir. Alıcı-verici arasındaki HLA uyumu, cinsiyet uyumu nakil sonrası hasta ve greft sağkalımını etkileyen önemli parametreler arasındadır. Nakiller çoğunlukla kardeş vericilerle sınırlı olmasına rağmen, günümüzde HLA uyumlu akraba dışı vericilerden yapılan nakiller son yıllarda giderek artmıştır. HLA tipleme, alıcı-verici HLA-A, -B ve -DR için fenotipik uyumunu saptayabilen serolojik ve hücrel yöntemlerle gerçekleştirilmektedir. DNA temelli tiplemenin sağladığı artan çözme gücü, akraba içi uyumlu verici yokluğunda veya akraba dışı vericilerin tiplemesinde, daha iyi uyumlu vericilerin tanımlanmasına olanak tanımaktadır. Yüksek çözünürlüklü DNA temelli HLA tipleme yöntemlerinin geliştirilmesi, HLA uyumlu akraba dışı vericilerin tanımlanmasını ve buna bağlı olarak nakil başarı şansını önemli derecede arttırmıştır.

Anahtar Kelimeler: *hematopoetik kök hücre nakli, MHC kompleksi, HLA, HLA tipleme*

¹ *Istanbul Aydın Üniversitesi, Tıp Fakültesi, Tıbbi Biyoloji ve Genetik Anabilim Dalı.*
**Sorumlu yazar: ayseerol@aydin.edu.tr*

The Importance of HLA Typing in Hematopoietic Stem Cell Transplantation

Abstract

Hematopoietic stem cell transplantation (HSCT) is a curative treatment option in malignant and non-malignant hematological diseases. Compatibility of HLA and gender between the patients and their donors are a prerequisite for the success of HSCT, due to its significant effect on the patient and graft survival after transplantation. Although HSCT has previously been limited to patients with an HLA identical sibling, HSCT from HLA matched unrelated donors have been increasingly available. HLA typing is performed by serologic and cellular methods, which allows phenotypic matching of donor-recipient for HLA-A, HLA-B, HLA-DR. The increased resolving power afforded by DNA-based typing has thus enabled the identification of better-matched donors even, in the absence of informative family study or in the typing of unrelated donors. The role of HLA matching has recently become more apparent with the advent of high resolution analysis of HLA incompatibility. The development of accurate and reproducible high resolution DNA-based HLA typing methods have significantly improved the prospects goal of identifying well-matched unrelated donors and transplantation success for thus leading to a successful transplantation result/outcome.

Keywords: *Hematopoietic Stem Cell Transplantation, MHC Complex, HLA, HLA typing*

Giriş

Hematopoetik kök hücre nakli (HKHN), akut ve kronik lösemi, şiddetli aplastik anemi ve ilerleyici miyelodisplastik sendromu dahil hayatı tehdit eden hematolojik hastalıkların iyileştirici bir tedavi seçeneğidir. Kök hücre kaynağı olarak periferik kan ve kemik iliği kök hücreleri sıklıkla bu hastaların tedavisinde kullanılmakla birlikte günümüzde kordon kanı da HKHN’de yaygın olarak kullanılan bir yöntem haline gelmiştir. Hematopoetik kök hücre nakillerinde Temel Doku Uygunluğu Bileşeni (Major histocompatibility complex, MHC), ve alıcı-verici arasındaki cinsiyet uyumu, nakil sonrası sağkalımı belirleyen ve hastalığın prognozunu etkileyen önemli belirleyicilerdir^(1,2).

Üç tip kök hücre nakli vardır:

1. Toplanan kök hücreler bir başkası için kullanılabilir (allojenik nakil; akraba içi, akraba dışı).
2. Hastanın sağlıklı döneminde elde edilip saklanan kök hücreler ileride kendisi için kullanılabilir (otolog nakil).
3. Bir hastaya kendi ikiz kardeşi (tek yumurta ikizi) kök hücre verebilir (sinjenik nakil).

Hematolojik malignitelerin tedavisi için akraba dışı hematopoetik kök hücre naklinin (HKHN) başarı oranı, alıcı-verici arasındaki tam uyumlu eşleştirilmeyle paraleldir⁽³⁾. Alıcı-verici arasındaki HLA uyumu nakil başarısını etkileyen önemli parametrelerden biridir. HKHN, ağırlıklı olarak kardeşten yapılmasına rağmen, günümüzde HLA uyumlu akraba dışı vericilerden yapılan nakiller, son 10 yıl içinde giderek artmıştır^(2,4).

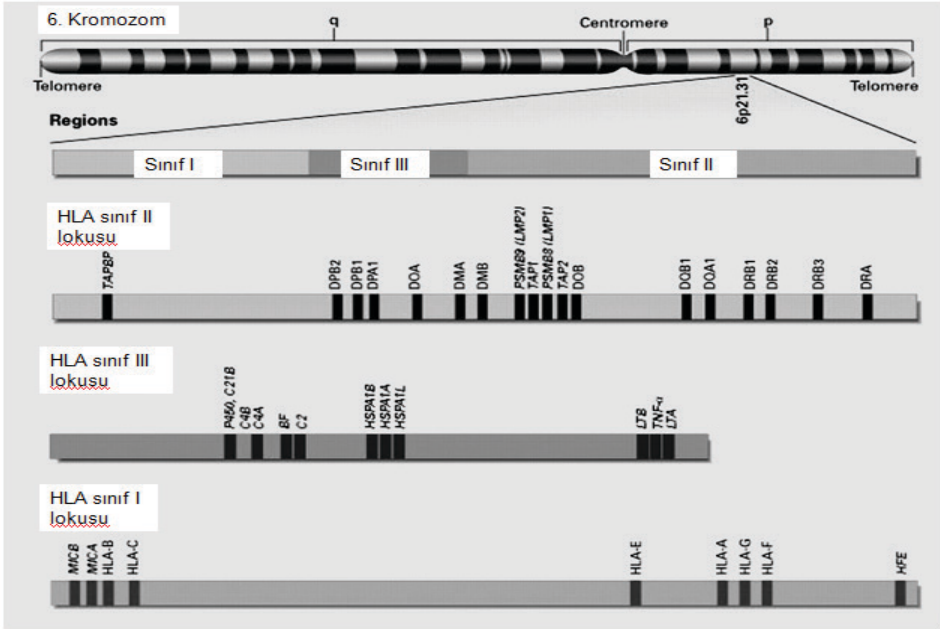
HKHN'deki ilerleme, MHC sisteminin genleri ve fonksiyonu hakkındaki artan bilgimiz oranında büyük ölçüde kolaylaştırılmıştır⁽²⁾. Nakillerde MHC uyumunun önemi ilk olarak deneysel hayvan modellerinde gösterilmiş ve klinik olarak ilk başarılı insan allojenik kök hücre nakli 1968'de uygulanmıştır⁽⁵⁾.

İmmün sisteminin kendinden olanı ve olmayanı tanıması için gerekli olan doku antijenlerini kodlayan gen bölgesi, MHC olarak adlandırılır. İlk olarak lökositlerde gösterilen bu genler, insan lökosit antijenleri (HLA) bölgesi olarak da adlandırılır. Hücre yüzeyinde bulunan MHC molekülleri yabancı antijenleri bağlayarak immün sistemin efektör hücrelerine sunar ve bu şekilde immün yanıtın başlamasında anahtar rol oynarlar⁽⁶⁾.

MHC antijenlerinin üzerlerinde yerleştikleri hücre tipleri ile immün işlevleri açısından 3 farklı grupta oldukları anlaşılmış olup, bunlara sınıf I, II ve III MHC antijenleri adı verilmiştir. Sınıf I ve II antijenleri hücre membranı üzerine yerleşmiş transmembran proteinlerdir. Ancak bu iki sınıf MHC antijenleri farklı genlerde kodlanırlar, farklı moleküler yapıya sahiptirler ve işlevleri de birbirine benzemez. Sınıf III antijenler HLA gen bölgesinde ifade edilen antijenler olup bazı kompleman komponentlerini, inflamasyon moleküllerini içerirler^(6,7).

İnsanda MHC antijenlerini kodlayan gen bölgesi 6. kromozomun kısa kolu üzerinde sentromere yakın bir bölgeye yerleşmiş ardışık bir DNA alanıdır

(6p21.3) (Şekil 1). Bu genlerin ürünleri çok çeşitli hücre tiplerinde ifade edilir ve immün yanıtta önemli bir rol oynar. Bunlar aynı zamanda transplantasyon reddinden sorumlu olan antijenlerdir. MHC molekülleri doğal ve edinsel immün sistemlerinde rol oynar. Bununla birlikte, elde edilen yanıt içerisinde antijen sunumunda rol oynar ve hücre yüzey proteinlerine bağlı olan işlenmiş antijene bağlanırlar. Tüm T hücreleri yanıtları için bir MHC ile bağlanması gerekmektedir. MHC moleküllerinin sınıfı I ve sınıf II olmak üzere iki sınıfı vardır. Sınıf I MHC molekülü endojen kaynakları peptidleri işleyerek sitotoksik T hücrelerine (CD8 +), sınıf II MHC molekülleri ekzojen kaynaklı peptidleri işleyerek yardımcı T hücrelerine (CD4+) sunar^(8,9). Sınıf I molekülleri (HLA-A, -B ve -C) ve sınıf II molekülleri (HLA-DP, -DQ ve -DR) içerir. Ayrıca sınıf I genlerinden (E, F, G, H ve J bölgeleri) sınırlı polimorfizme sahip olduğu için transplantasyon öncesi doku tiplemesinde kullanılmamaktadır⁽⁹⁾.



Şekil 1: HLA gen bölgesinin 6. kromozom üzerindeki yerleşimi ve Sınıf I, II, III Bölgeleri.

*Şekil, “Uzm. Dr. Özlem GÖRÜROĞLU ÖZTÜRK. Büyük Doku Uyuşum Kompleksi. Çukurova Üniversitesi Tıp Fakültesi Tıbbi Biyokimya Anabilim Dalı, ADANA ARŞİV 2011; 20: 159.” yayınından alınmıştır.

Tanı, hastalık evresi, yaş, hazırlık rejimi, GVHD (Graft versus Host Disease) profilaksisi gibi faktörlerin yanı sıra HLA uyumluluğu, klinik sonuçları etkileyen anahtar parametrelerden biridir^(10,11,12). Kardeş donörlerden yapılan HKHN'ye kıyasla, akraba dışından yapılan HKHN'de, HLA uyumsuzluklarına bağlı olarak nakil sonrası komplikasyon sıklığına daha çok rastlanmaktadır⁽¹¹⁾.

1975 yılıyla birlikte, HLA tipleme, alıcı-verici HLA-A, -B ve -DR için fenotipik uyumunu saptayabilen serolojik ve hücresel yöntemlerle gerçekleştirilmiştir. Alıcı ile hematopoietik kök hücre vericisi arasında yüksek çözünürlük HLA-A, -B, -C, -DRB1 ve -DQB1 eşleşmesi, en iyi netice verirken; düşük çözünürlük HLA tipleme akraba dışı verici seçimi için yeterli bilgi sağlamamaktadır. DNA temelli yöntemlerin oluşturulması da dahil olmak üzere son 20 yılda HLA tipleme teknolojisinin devam eden gelişimi HLA özgüllüğünün allel düzeyinde tanımlanabileceği noktaya kadar doğruluk ve güvenilirliği büyük ölçüde geliştirmiştir.

DNA temelli tiplemenin sağladığı artan çözme gücü, bilgilendirici akraba içi uyumlu verici yokluğunda veya akraba dışı vericilerin tiplemesinde, örneğin haplotiplerin tanımlanması mümkün olmadığı zamanlarda daha iyi uyumlu vericilerin tanımlanmasına olanak tanımaktadır^(2,13,14). Alıcı ve verici arasındaki HLA-A, -B, -C, -DRB1 ve -DQB1 antijen ve alellerin uyumu, bütün dünyada altın standart olarak kabul edilir ve bu durum tam ya da 10/10 eşleşme (her antijenin anne ve babadan bir çift olarak geldiği düşünülürse, $2 \times 5 = 10$ antijen/allele eşleşmesi) olarak tanımlanır.

DNA dizi varyasyonuna dayalı HLA polimorfizminin analizi, serolojik veya hücresel tipleme yöntemlerine göre daha avantajlı olduğu gösterilmiştir. Özgün olmaları, yeni HLA alelleri tanımlandıkça yeni primerlerin geliştirilebilmesi böylece HLA genindeki çeşitliliğin daha doğru bir şekilde saptanabilmesi, daha duyarlı ve özgün olması, çalışmalarda canlı hücre yerine DNA kullanılması, otomasyona uygun olması, aynı zamanda çok sayıda örneğin tiplemesinin yapılabilmesi, serolojik olarak tanımlanamayan alellerin tanımlanabilmesi, DNA temelli yöntemlerin avantajları arasında sayılabilir. DNA yöntemleri çok daha çeşitli örneklerin tiplemesinde kullanılabilir, çünkü serolojik tiplemde olduğu gibi hücrelerin canlılığı veya ilgili HLA antijeninin hücre yüzeyi üzerinde ekspresyonu gerekli

değildir. HLA lokusundaki allelik çeşitliliğin tanımlanması, basit ve hızlı DNA temelli tipleme yöntemlerinin geliştirilmesi, Polimeraz Zincir Reaksiyonu (PCR) yönteminin geliştirilmesi ile birlikte kolaylaşmıştır^(14,15).

Serolojik ve DNA temelli yöntemlerin karşılaştırılması için yapılan çalışmalarda, serolojik yöntemin daha yetersiz kaldığı ve farklı oranlarda hatalı sonuçlar verdiği gösterilmiştir. Tan ve ark.'nın Çin popülasyonu ile yaptığı çalışma grubunda, HLA-A ve -B için %9 ve %12,2 uyumsuzluk oranı bildirmişlerdir (16,17). Hematolojik hastalık tanısı konmuş hastaların %30,6'sında serolojik yöntem ile sonuç alınamamış ve DNA temelli yöntem ile tiplemeleri yapılabilmektedir. Sonuç alınamamış HLA grupları incelendiğinde, tespitinin daha zor, anti-HLA antikoru elde edilmesi güç ve birbirleriyle çapraz reaksiyon verebilen antijenlerden oluştuğu görülmüştür (16,18).

Hematopoetik kök hücre nakillerinin başarısı, HLA uyumu ve nakil sonrası greftin konaktaki akıbetinin arasındaki ilişkiyle belirlenebilir. Son zamanlarda yüksek çözünürlüklü doku tipleme yöntemlerinin bulunması sayesinde vericinin ve alıcının HLA allelleri için uyumluluğu, nakil sonucunun önemli bir öngörücüsü olduğu gösterilebilir.

Sonuç olarak, yüksek çözünürlüklü DNA temelli HLA tipleme yöntemlerinin geliştirilmesi, özellikle uyumlu akraba içi vericisi olmayan hastalar için, HLA uyumlu akraba dışı vericilerin tanımlanmasını ve buna bağlı olarak nakil başarı şansını önemli derecede arttırmıştır.

KAYNAKÇA

- [1] Dr. Fatma Savran Oğuz, Dr. Meral Beksaç. Kordon Kanı Nakilleri Ve İnsan Lökosit Antijen Uyumu. Türk Hematoloji Derneği, 2016;6.1;82-88.
- [2] Eric M. Mickelson, Effie Petersdorf, Claudio Anasetti, Paul Martin, Ann Woolfrey, and John A. Hansen. HLA Matching in Hematopoietic Cell Transplantation. Human Immunology 61, 92–100 (2000).
- [3] Petersdorf EW, Anasetti C, Martin PJ, Hansen JA. Tissue typing in support of unrelated hematopoietic cell transplantation. Tissue Antigens. 2003 Jan;61(1):1-11.

- [4] Hansen JA, Petersdorf E, Martin PJ, Anasetti C: Hematopoietic stem cell transplants from unrelated donors. *Immunol Rev* 157:141, 1997.
- [5] Gatti RA, Meuwissen HJ, Allen HD, Hong R, Good RA: Immunological reconstitution of sex-linked lymphopenic immunological deficiency. *Lancet* 2:1366, 1968.
- [6] Roitt IM, Delves PJ. Membrane Receptors For Antigen. Roitt's Essential Immunology. Blackwell Science. Tenth Edition; 2001. Chapter 4. 62–79.
- [7] Choo SY. The HLA system: Genetics, immunology, Clinical testing and Clinical Implications. *Yonsei Med. Journal*. 2007;48:11-23.
- [8] Nossal GJ: Negative selection of lymphocytes. *Cell* 76(2):229–239, 1994.
- [9] Campbell RD, Trowsdale J: Map of the human MHC. *ImmunolToday*14:349–352, 1993.
- [10] Jean-Marie Tiercy, Jean Villard, Eddy Roosnek. Selection of unrelated bone marrow donors by serology, molecular typing and cellular assays. *Transplant Immunology* 10 (2002) 215–221.
- [11] Hansen JA, Petersdorf E, Martin PJ, Anasetti C. Hematopoietic stem cell transplants from unrelated donors. *Immunol Rev* 1997;157:141–151.
- [12] Madrigal JA, Scott I, Arguello R, Szydlo R, Little A-M, Goldman JM. Factors influencing the outcome of bone marrow transplants using unrelated donors. *Immunol Rev* 1997;157:153 –166.
- [13] Ng J, Hurley CK, Carter C, Baxter-Lowe LA, Bing D, Chopek M, Hegland J, Lee TD, Li TC, Hsu S, KuKuruga D, Mason JM, Monos D, Noreen H, Rosner G, Schmeckpeper B, Dupont B, Hartzman RJ: Large-scale DRB and DQB1 oligonucleotide typing for the NMDP registry: progress report from year 2. *Tissue Antigens* 47:21, 1996.
- [14] Smith AG, Nelson JL, Regen L, Guthrie LA, Donadi E, Templin D, Mickelson EM, Hansen JA: Sixnew DR52- associated DRB1 alleles, three of DR8, two of DR11, and one of DR6 reflect a variety of mechanisms which generate polymorphism in the MHC. *Tissue Antigens* 48:118, 1996.
- [15] H. A. Erlich, G. Opelz, and J. Hansen. HLA DNA Typing and

- Transplantation. Immunity, Vol. 14, 347–356, April, 2001.
- [16] Seyhun Y, Kekik , Karahan G, Oguz S.F, arin N.M. HLA-A,B Antijenlerinin Serolojik Yntemle Tespit Edilememesi ve Molekler Yntemlerin Kullanımı. Gaziantep Tıp Dergisi 2008,41-45.
- [17] Tan J, Tang X, Xie T. Comparison of HLA class I typing by serology with DNA typing in a Chinese population. Transplant Proc. 2000;32(7):1859-61.
- [18] Laux G, OpelzG. Immunological relevance of CREG matching in cadaver kidney transplantation. Transplantation.2004;79(3):442-6.

Differansiye Tiroid Karsinom Tespit Edilen Tiroidektomi Materyallerinin Retrospektif Olarak Deęerlendirilmesi

Uęur Kesici¹

Özet

Giriř: Tiroid bezi iki lob ve bu lobları birbirine baęlayan istmustan oluřan endokrin bir bezdir. Bu endokrin bezde yerleřen tiroid nodülleri yaygın olarak görülmekte olup, genetik, çevresel ve endojen faktörlere baęlı olarak gelişen en yaygın tiroid bozukluęudur. Bu çalıřmada malign tiroid nodüllerinin makroskopik boyutlarının ve dominant nodüllerdeki malignensi insidansının ortaya konulması amaçlandı.

Metod: Bu çalıřmada tiroidektomi sonrası differansiye tiroid kanseri tespit edilen patoloji spesimenlerinin retrospektif analizi yapıldı. Bu incelemede malignite tespit edilen tiroid nodülleri makroskopik boyutlarına göre; ≤ 1 cm, 1-4 cm ve ≥ 4 cm olmak üzere 3 gruba ayrıldı.

Bulgular: Deęerlendirmeye alınan 26 tiroidektomi materyalinin, malignite tespit edilen nodül boyutu %69'unda ≤ 1 cm, %31'unda 1-4 cm arasındaydı. ≥ 4 cm nodülde malignite olan tiroidektomi materyali tespit edilmedi. Malignite 12 (%46) pieste dominant nodülde, 14 (%54) pieste ise nondominant nodülde tespit edildi.

Sonuç: Tiroid nodülleri yaygın olarak görülmektedir dolayısıyla altta yatan malign hastalık varlıęının ortaya konulması klinik açıdan oldukça önemlidir. Tiroid nodüllerinin boyutlarından ziyade detaylı USG bulgularına göre FNAB planlamasının yapılması ve sitoloji sonucuna göre tedavi edilmesi önerilmektedir.

Anahtar Kelimeler: *Tiroid, nodül, ultrasonografi, malignensi*

¹ Beykent Üniversitesi Tıp Fakültesi, Genel Cerrahi Anabilim Dalı, İstanbul,
*Sorumlu yazar: ugurkesici77@mynet.com

Evaluation of Thyroid Specimen Pathologies of Differentiated Thyroid Cancers Retrospectively

Abstract

Introduction: Thyroid gland is composed of two lobes and an isthmus lobe binding two lobes. The nodules in thyroid gland are commonly seen and these nodules are related with endogenous, genetic and environmental factors. In this research, we aimed to determine the macroscopic sizes of nodules and malignancy incidences in dominant nodules.

Method: We analyzed the specimen pathologies of differentiated thyroid cancers after thyroidectomy retrospectively. The thyroid nodules were divided into 3 categories according to sizes of; ≤ 1 cm, 1-4 cm, or ≥ 4 cm.

Results: 29 thyroidectomy materials were analyzed. In 69% of malignant specimens, the nodule sizes are ≤ 1 cm, in 31% of these, the nodule sizes were 1-4 cm. There was no malignancy in the nodules which are ≥ 4 cm. Malignancy was in dominant nodules of 12 thyroidectomy materials. On the other hand, in 14 specimens, the malignancy was in non dominant nodules.

Conclusion Thyroid nodules are commonly seen in clinical practice. The malignancy status of these nodules have to be shown because of its' clinical significance. We suggest detailed ultrasonography, FNAB and cytologic evaluation before investigating the size of the thyroid nodule.

Keywords: *thyroid nodule, ultrasonography, malignancy*

Giriş

Tiroid bezi iki lob ve bu lobları birbirine bağlayan istmustan oluşan endokrin bir bezdir (1). Bu endokrin bezde yerleşen tiroid nodülleri yaygın olarak görülmekte olup, genetik, çevresel ve endojen faktörlere bağlı olarak gelişen en yaygın tiroid bozukluğudur (2,3). Genel popülasyonun yaklaşık %15,8'ini etkiler. Ultrasonografi (USG)'de tespit edilen tiroid

nodül prevalansı %19-67 iken bunların sadece %4-7'si palpabldır (3). Tiroid kanser insidansı artmakta olup, tiroid nodüllerinin %5-15'inde kanser gelişmektedir (2, 4, 5). Tiroid kanserleri tüm karsinomların %1'ini oluşturur ve endokrin sistemin en yaygın malignensileridir. Preoperatif değerlendirmede altın standart; USG ve ince iğne aspirasyon biyopsisi (FNAB)' dir (6). Bu çalışmada malign tiroid nodüllerinin makroskopik boyutlarının ve dominant nodüllerdeki malignensi insidansının ortaya konulması amaçlandı.

Metod

09.06.2006 ila 23.03.2011 tarihleri arasında Akçaabat Devlet Hastanesi'nde tiroidektomi sonrası differansiye tiroid kanseri tespit edilen patoloji spesmenlerinin retrospektif analizi yapıldı. Patoloji materyalleri 1'den 26'a kadar numaralandırıldı. Bu incelemede malignite tespit edilen tiroid nodülleri makroskopik boyutlarına göre; ≤ 1 cm, 1-4 cm ve ≥ 4 cm olmak üzere 3 gruba ayrıldı.

Tiroidektomi materyallerinde dominant ve dominant olmayan nodüllerdeki malignensi insidansı ortaya konuldu.

BULGULAR: Bu çalışmadaki hastaların tümü kadındı ve ortalama yaşı 46,6 olarak tespit edildi. Değerlendirmeye alınan 26 tiroidektomi materyalinin, malignite tespit edilen nodül boyutu % 69'unda ≤ 1 cm, %31'unda 1-4 cm arasındaydı. ≥ 4 cm boyutundaki nodülde, malignite olan tiroidektomi materyali tespit edilmedi. Malign tiroid nodül boyutları Tablo 1'de görülmektedir.

Tablo 1. Malign tiroid nodül boyutları

Hasta no	Grup 1 (≤ 1 cm)	Grup 2 (1-4 cm)	Grup 3 (≥ 4 cm)
1		2.5	
2		3.5	
3		1.5	
4	1		
5	0.5		
6	0.5		
7	1		
8	0.6		
9		3.5	
10	0.5		
11	0.7		
12	0.5		
13	1		
14		2	
15	0.7		
16	0.7		
17	0.6		
18	0.5		
19		3.5	
20		2	
21		1.7	
22	0.7		
23	0.5		
24	1		
25	0.2		
26	0.2		

Bir cm ve altı malignite tespit edilen nodüllerin ortalama boyutu 0.63 cm, 1-4 cm arası malignite tespit edilen nodüllerin ortalama boyutu ise 2.53 cm olarak tespit edildi. Tüm malign nodüllerin ortalama çapı 1,22 cm kadardı. Yirmialtı tiroidektomi materyalinin sadece 3'ünde 4 cm ve üzeri tiroid nodülü mevcuttu. Bu pieslerdeki nodül boyutları ikisinde 5 cm, birinde 4 cm olarak tespit edildi. Yani 4 cm ve üzeri nodüllerdeki malignensi

insidansı % 0 olarak tespit edildi. Bu patoloji piyelerinin 24 (% 92)'ünde tiroid papiller karsinom, 2 (% 8)'sinde ise tiroid foliküler karsinom tespit edildi. Malignite 12 (% 46) pieste dominant nodülde, 14 (% 54) pieste ise nondominant nodülde tespit edildi. Malignite tespit edilen dominant ve dominant olmayan nodüller Tablo 2'de görülmektedir.

Tablo 2. Malignite tespit edilen dominant ve dominant olmayan nodüller

Hasta no	Dominant	Nondominant	TPC	TFC
1	+		+	
2	+			+
3	+		+	
4	+		+	
5		+	+	
6		+	+	
7	+		+	
8		+	+	
9	+			+
10		+	+	
11	+			
12		+	+	
13	+		+	
14	+		+	
15		+	+	
16		+	+	
17		+	+	
18		+	+	
19	+		+	
20	+		+	
21	+		+	
22		+	+	
23		+	+	
24		+	+	
25		+	+	
Toplam	12	14	24	2

TARTIŞMA

Tiroid nodülleri, tiroid bezi içindeki palpasyonla veya görüntüleme yöntemleri ile tespit edilen çevre tiroid parankiminden ayrı yapıdaki lezyonlardır. Tiroid nodülleri hem malign hem de benign hastalıklara bağlı olarak ortaya çıkabilir. Bu nedenle altta yatan malign hastalığın ortaya konulabilmesi klinik açıdan oldukça önemlidir (7).

Tiroid nodülleri genellikle asemptomatiktir ve sıklıkla insidental olarak tespit edilir. Bu nedenle tiroid nodülü tespit edilen hastalar klinik önemi nedeniyle ayrıntılı olarak değerlendirilmelidir. Tiroid nodülü veya şüphesi olan hastalarda en duyarlı görüntüleme yöntemi USG'dir (7). USG incelemesi benign ve malign nodüllerin ayırımında ve malignite açısından şüpheli nodüllerin FNAB'sine rehberlik etmede kullanılır. Benign ve malign tiroid nodüllerinin ayırımında, erken tanı konulması, benign nodüllere yapılacak gereksiz cerrahi ile FNAB işlemlerinin önlenmesinde oldukça önemlidir (8).

Tiroid kanserleri sıklıkla kadınlarda görülmektedir (6). Bu retrospektif çalışmamızda yer alan hastaların da tümü kadındı. Tiroid kanserlerinde temel risk faktörleri radyasyon, iyot eksikliği, genetik yatkınlık ve genetik mutasyonlardır (6). Tiroid nodüllerinde FNAB malignite tespitinde en tercih edilen yöntemdir. Spesifite ve sensitivitesi %90 üzerindedir (2, 9-11). FNAB basit, güvenilir bir yöntemdir (6). Tiroid nodüllerinde, FNAB yapılacak nodül seçiminde, klinik olarak dominant olan nodülden daha çok USG'de şüpheli bulguları olan nodül tercih edilmesi önerilir (7). Bu çalışmada da dominant nodüllerde malignite oranı %46, dominant olmayan nodüllerde ise %54 olarak tespit edildi. USG değerlendirilmesinde, nodülün hipoekojen olması, nodül içi vaskülarizasyon artışı, mikrokalsifikasyon varlığı, irregüler sınır, periferik halo olmaması, transvers boyutta uzunluğun genişlikten fazla olması malignite düşündürülen bulgulardır (7, 8). Megwalu ve ark. (2) tarafından yapılan çalışmada 4 cm üzerindeki nodüllerde %9,9 oranında tiroid kanseri tespit edilmiştir. Çalışmamızda ise 4 cm üzeri nodüllerde malignite tespit edilmemiştir. Aynı çalışmada benign nodüllerin ortalama çapı 53,5, malign nodüllerin ise 54,8 mm olarak rapor edilmiş ve istatistiksel olarak anlamlı fark olmadığı bildirilmiştir. Bu çalışma sonuçlarına ile nodül çapının malignensi ile ilişkili olmadığı savunulmuştur (2). Bizim çalışmamızda ise tüm malign nodüllerin ortalama çapı 12,2 mm olarak bulundu.

Literatürde tiroid nodül boyutları ile malignensi arasında ilişki olup olmadığı ile ilgili birkaç çalışma bulunmakla birlikte somut bir veri bulunmamaktadır. Nitekim, Kuru ve ark. (12) tarafından yapılan çalışmada, FNAB sonucu foliküler neoplazi veya nondiagnostik ise, nodül boyutunun 4 cm üzeri olması malignite risk faktörleri olarak kabul edilmekte iken, Magister ve ark. (13) tarafından 297 hastada yapılan çalışmada Bethesda sınıflamasından bağımsız olarak 2 cm'den küçük nodüllerde artmış malignensi riski olduğu belirtilmiştir. Bizim çalışmamızda da malign nodüllerin ortalama çapı 1,22 cm olarak tespit edilmiş ve 4 cm üzerindeki nodüllerde ise hiç malignite tespit edilmemiştir. Albuja-Cruz ve ark. (14) tarafından 1068 hasta üzerinde yapılan çalışmada tiroidektomi sonrası patolojilerinde 4 cm ve üzeri nodüllerde %35, 4 cm altındaki nodüllerde ise %54 oranında malignensi tespit edilmiştir. Birkaç cerrahi seride 3-4 cm üzeri nodüllerde yüksek malignite oranı rapor edilmekle birlikte 2015 ATA klavuzuna göre 4 cm üzerindeki benign sitolojisi olan nodüllerde yüksek malignite riskine dair yeterince kanıt olmadığı belirtilmektedir. Bu nedenle 4 cm ve üzerindeki benign sitolojisi olan nodüllerin yönetiminde daha küçük nodüllere göre farklılık bulunmamaktadır (15-17). Tüm literatür bilgileri doğrultusunda nodül boyutu ile malignensi insidansı arasında ilişki olduğunu bildiren çalışmalar olmasına rağmen yeterli bir kanıt bulunmamaktadır. Bu nedenle tüm hastalarda ayrıntılı bir USG değerlendirmesi yapılarak sonografik olarak yüksek ve orta şüpheli ≥ 1 cm, düşük şüpheli $\geq 1,5$ cm ve çok düşük şüpheli ≥ 2 cm boyutundaki tiroid nodüllerine FNAB yapılarak sitoloji sonucuna göre tedavi planlaması yapılması gerekir (17). Çalışmamızda da hasta sayısı sınırlı olmakla birlikte tiroid nodül boyutları ile malignensi sıklığı arasında anlamlı bir sonuç elde edilmemiştir.

Sonuç olarak; tiroid nodülleri yaygın olarak görülmektedir, altta yatan malign hastalık varlığının ortaya konulması klinik açıdan oldukça önemlidir. Günümüzde görüntüleme yöntemlerinin yaygın olarak kullanılması insidental olarak tiroid nodüllerinin çok küçük boyutlarda tespit edilmesine ve bunun sonucunda hastaların daha yakın takip ve tedavisine olanak sağlamaktadır. Ancak bu durum beraberinde, görüntüleme yöntemlerinin gereksiz olarak kullanılma oranını da önemli ölçüde arttırmaktadır. Bu olumsuz duruma rağmen, tiroid nodül takibinde kullanılan görüntüleme cihazlarının sensitivitesinin yüksek olması, takip eden hekimlerin tecrübelerinin giderek artması ve gerektiğinde biyopsi ile

malignite tanısının ekarte edilebilmesi sebebi ile günümüzde tiroid nodülü nedeniyle yapılan gereksiz cerrahi girişimleri önemli ölçüde azaltacağı düşünülmektedir. Tiroid nodüllerinin boyutlarından ziyade detaylı USG bulgularına göre FNAB planlaması yapılması ve sitoloji sonucuna göre tedavi edilmesi önerilmektedir.

KAYNAKLAR

- [1] Kesici U, Kesici S. Agensis of isthmus of thyroid gland. *Ulus Cerrahi Derg* 2015. DOI: 10.5152/UCD.2015.3069.
- [2] Megwalu UC. Risk of Malignancy in Thyroid Nodules 4 cm or Larger. *Endocrinol Metab (Seoul)*. 2017;32:77-82.
- [3] Dauksiene D, Petkeviciene J, Klumbiene J, Verkauskiene R, Vainikonyte-Kristapone J, Seibokaite A, Ceponis J, Sidlauskas V, Daugintyte-Petrusiene L, Norkus A, Zilaitiene B. Factors Associated with the Prevalence of Thyroid Nodules and Goiter in Middle-Aged Euthyroid Subjects. *Int J Endocrinol*. 2017;2017: 8401518. doi: 10.1155/2017/8401518. Epub 2017 Mar 5.
- [4] Hughes DT, Haymart MR, Miller BS, Gauger PG, Doherty GM. The most commonly occurring papillary thyroid cancer in the United States is now a microcarcinoma in a patient older than 45 years. *Thyroid*. 2011; 21:231-6.
- [5] Hegedüs L. Review Clinical practice. The thyroid nodule. *N Engl J Med*. 2004 Oct 21; 351:1764-71.
- [6] Janczak D, Pawlowski W, Dorobisz T, Janczak D, Dorobisz K, Leśniak M, Ziomek A, Chabowski M. An evaluation of the diagnostic efficacy of fine needle aspiration biopsy in patients operated for a thyroid nodular goiter. *Onco Targets Ther*. 2016; 9: 5819–5823.
- [7] Adaş M, Adaş G, Özülker F, Yalçın O. Tiroid nodülleri ve klinik önemi. *Okmeydanı Tıp Dergisi* 28 (Ek sayı 1):20-25, 2012. doi:10.5222/otd.suppl.2012.020.
- [8] Z. Ruken Yüksekaya, Fatih Çelikyay, Pelin Bağcı, Esra Zeynep Coşkunoglu. Benign ve Malign Tiroid Nodüllerinde Ultrasonografi Bulguları. *F.Ü.Sağ.Bil.Tıp Derg*. 2011; 25 (2): 77 – 82.
- [9] Bouvet M, Feldman JI, Gill GN, Dillmann WH, Nahum AM, Russack V, et al. Surgical management of the thyroid nodule:

- patient selection based on the results of fine-needle aspiration cytology. *Laryngoscope* 1992;102(12 Pt 1):1353-6.
- [10] Lansford CD, Teknos TN. Evaluation of the thyroid nodule. *Cancer Control* 2006;13:89-98.
- [11] Amrikachi M, Ramzy I, Rubinfeld S, Wheeler TM. Accuracy of fine-needle aspiration of thyroid. *Arch Pathol Lab Med* 2001;125:484-8.
- [12] Kuru B, Gulcelik NE, Gulcelik MA, Dincer H. Predictive index for carcinoma of thyroid nodules and its integration with fine-needle aspiration cytology. *Head Neck*. 2009 Jul;31(7): 856-66. doi: 10.1002/hed.21049.
- [13] Magister MJ, Chaikhoutdinov I, Schaefer E, Williams N, Saunders B, Goldenberg D. Association of thyroid nodule size and Bethesda class with rate of malignant disease. *JAMA Otolaryngol Head Neck Surg* 2015;141:1089-95.
- [14] Albuja-Cruz MB, Goldfarb M, Gondek SS, Allan BJ, Lew JI. Reliability of fine-needle aspiration for thyroid nodules greater than or equal to 4 cm. *J Surg Res* 2013;181:6-10.
- [15] Pinchot SN, Al-Wagih H, Schaefer S, Sippel R, Chen H. 2009 Accuracy of fine-needle aspiration biopsy for predicting neoplasm or carcinoma in thyroid nodules 4 cm or larger. *Arch Surg* 144:649–655.
- [16] Kuru B, Gulcelik NE, Gulcelik MA, Dincer H 2010 The false-negative rate of fine-needle aspiration cytology for diagnosing thyroid carcinoma in thyroid nodules. *Langenbecks Arch Surg* 395:127–132.
- [17] Haugen BR, Alexander EK, Bible KC, Doherty GM, Mandel SJ, Nikiforov YE, Pacini F, Randolph GW, Sawka AM, Schlumberger M, Schuff KG, Sherman SI, Sosa JA, Steward DL, Tuttle RM, Wartofsky L. 2015 American Thyroid Association Management Guidelines for Adult Patients with Thyroid Nodules and Differentiated Thyroid Cancer: The American Thyroid Association Guidelines Task Force on Thyroid Nodules and Differentiated Thyroid Cancer. *Thyroid*. 2016 Jan;26(1):1-133. doi: 10.1089/thy.2015.0020.

Farklı Yař Guruplarında Zor Entübasyonun Preoperatif Tesbiti

Aysel Altan^{1}*

Nuray Utlu¹

Döndü Genç Moralar²

Ayşın Esenyel³

Betül Sinođlu³

Özet

Bu arařtırmada; genç ve yařlı popülasyonda, zor havayolu probleminde farklılık olup olmadıđı, Mallampati skoru, tiromental mesafe ölçümü, problemlili dişler, kesici dişler arasındaki açı ve baş boyun hareketinin tesbiti ile belirlenmeye çalışıldı.

Arařtırılan gönüllü kişiler (ASA I-III) iki farklı yař grubundan rasgele seçildi.

Grup I: 60-90 yař (n=100)

Grup II: 18-30 yař (n= 100)

Mallampati skoru, yařlı grupta artmış olsa da fark anlamsızdı. Tiromental ve sternomental mesafe ölçümleri yařlı grupta anlamlı olarak yüksek bulundu. ($p < 0.05$). Ayrıca mallampati skoru yüksek (3,4) ve tiromental mesafesi < 6 cm altındaki kişilerde de iki grup arasında fark anlamlıydı. ($p < 0.05$)

Sonuç olarak zor entübasyonu öngörmek için yapılan yatakbaşı testlerde yařlılarda anlamlı farklılık görölmektedir.

Anahtar Kelimeler: Zor entübasyon, preoperatif deđerlendirme, havayolu

¹ İstanbul Aydın Üniversitesi, SHMYO

* Sorumlu yazar: ayselaltan@aydin.edu.tr

² Bakırköy Sadi Konuk EAH

³ Okmeydanı EAH

Preoperative Assessment of Difficult Intubation in Different Age Groups

Abstract

We studied the difference in difficult intubation between old and young people by using airway assessment factors such as Mallampati score, thyromental distance, sternomental distance, head and neck movement, interincisor gap and dentition.

Old and young volunteers (ASA III) were randomly allocated into two groups.

Group I (60-90 years old) n:100

Group II (18- 30 years old) n:100

There were significant differences in thyromental and sternomental distance between the groups ($p < 0.05$) but not in Mallampati test. People having high Mallampati score (3 or 4) and short thyromental distance (< 6 cm) together were significantly different between the groups.

As conclusion, bedside screening tests for predicting difficult intubation showed significant difference in the old age group.

Keywords: *difficult intubation, preoperative assessment, airway*

Giriş

Zor entübasyon, anestezi uygulamasının en büyük problemlerinden biridir. Zor entübasyon oranı; çalışmanın tarandığı bir meta analizde % 5, 8 olarak bulunmuştur(1). Diş hasarı, havayolu hasarı, kardiyopulmoner arrest, beyin hasarı ve ölüm gibi birçok komplikasyon havayolunun açıklığını sağlarken gelişebilir.

Entübasyon öncesi zor havayolunun saptanması, gerekli hazırlığın yapılması yönünden hayati önem taşımaktadır. Bu amaçla yapılan bazı testler problemin öngörülmesinde yardımcı olur. Ancak değişik yaş guruplarında zor havayolunun insidansı ile ilgili araştırmalar kısıtlıdır.

Yaşlılarda, baş boyun eklemlerinde dejeneratif değişiklikler, diş kaybı, boğazın yumuşak dokusunda yağ birikimi ve bağ dokusu değişiklikleri entübasyonda zorluk çıkmasına neden olabilecek faktörler olabilir dolayısıyla entübasyonda olabilecek bir gecikme, organ sistemlerinde düşüşe sahip olan yaşlılarda çok ciddi sonuçlar doğurabilir.

Bu araştırmada; genç ve yaşlı popülasyonda, zor havayolu probleminde farklılık olup olmadığı, Mallampati skoru, tiromental mesafe ölçümü, problemlili dişler, kesici dişler arasındaki açı ve baş boyun hareketinin tesbiti ile belirlenmeye çalışılmıştır.

Materyal metot

Üniversitemiz etik kurulu onayı ve gönüllülerden onam formu alındıktan sonra çalışma başlatıldı.

Araştırılan gönüllü kişiler (ASA I-III) iki farklı yaş grubundan rasgele seçildi.

Grup I: 60-90 yaş (n=100) (Darülaceze’de ikamet eden yaşlı gönüllüler)

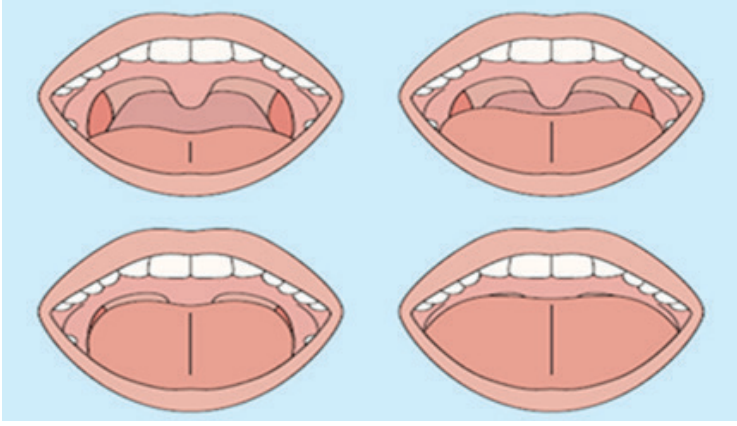
Grup II: 18-30 yaş (n=100) (İstanbul Aydın Üniversite’sinde eğitim görmekte olan gönüllü öğrenciler)

Baş boyun tümörleri, baş boyun anomalisi ve guatr tanısı konmuş hastalar araştırma dışı bırakıldı.

Deneklerde üst hava yolu açıklığının araştırılması için , kişilerin yaş, cinsiyet, boy, ağırlık ve vücut kitle indeksi belirlendi. Ek olarak, Mallampati skoru, tiromental mesafe, sternomental mesafe, baş ve boyun hareketliliği, kesici dişler arasındaki açı ve problemlili dişler araştırıldı.

Mallampati test işlemi; hasta oturur pozisyonda ve muayene eden kişiye bakar durumdayken değerlendiricinin talimatı ile hastanın ağızını olabildiğince açması ve dilini öne doğru çıkarması ile faringeal yapıların skorlanmasına dayanır.

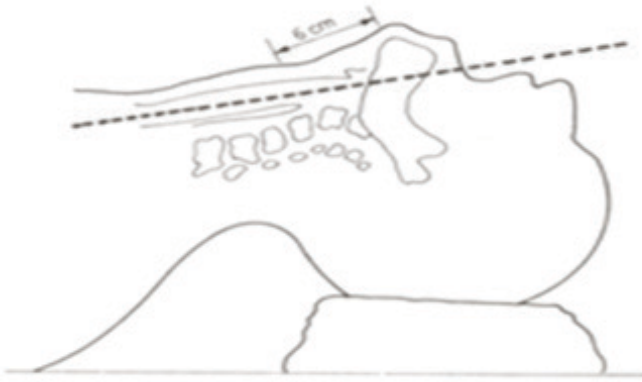
Bu test ile temporomandibular (çene) eklemnin açılabilirliği ve ağız açıklığının laringoskopik görüntü sağlamak için yeterli olup olmadığı değerlendirilir (Şekil 1)



Şekil 1

Sternomental mesafe; baş tam ekstansiyonda ve ağız kapalı iken ölçülür. Mandibulanın alt çıkıntısından sternumun üst ucuna kadar olan mesafedir. 12.5 cm veya daha kısa ise güçlük beklenir.

Tiromental mesafe ölçümü; baş ekstansiyonda iken çene ucu ile tiroid kıkırdağın (adem elmasının) en çıkıntılı kısmı arasındaki uzaktır. (Şekil 2) Tiromental mesafenin erişkinde 6-6.5 cm'den az olması zor entübasyonu düşündürür.



Şekil 2

Atlantookspital eklemin hareketliliği, başın ekstansiyon yeteneğini yansıtır. Üst diş oklüzyonel yüzü –horizontal düzlem açısı: Normalde 35 derecedir. 35 dereceden az ise (sıklıkla <30) zor entübasyon düşünülmelidir.

Ağız açıklığı ölçümü; yatak başı testlerden olup dik ve karşıya bakacak şekilde oturan ve bu durumda dişlerin oklüzyonel yüzü yere paralel olan hasta, ağzını tam olarak açar.

Üst ve alt kesici dişler arasındaki açı değerlendirilir. Ağız açıklığına göre daralmanın derecesi saptanır.

Problemlili dişler fizik muayene ile tesbit edilir.

Elde edilen sonuçların istatistiksel değerlendirilmesi SPSS versiyon 19 ile yapılmış, verilerin analizi için t ve X2 testleri kullanılmıştır.

Bulgular

Gönüllü kişilerin BMI değerleri arasında anlamlı bir fark bulunmadı. Zor entübasyon olasılığını düşündüren 3 ve 4 Mallampati skorları, yaşlı gönüllülerde 21 kişide , genç gönüllülerde ise 21 kişide mevcut idi.

Genç ve yaşlı gönüllü kişilerin Mallampati skorları tablo 1’de görülmektedir.

Tablo 1. Mallampati skorları

	Mallampati 1	Mallampati 2	Mallampati 3-4	Total
Yaşlı grup	32 (% 32)	47 (% 47)	21 (% 21)	100 (% 100)
Genç grup	45 (%45)	41 (% 41)	14 (% 14)	100 (%100)
Total	77 (% 38.5)	88 (% 44)	35 (% 17.5)	200 (% 100)
X2 = 3,504	P= 0,173	NS		

Yapılan istatistiksel analizde Mallampati skoru bakımından iki grup arasında anlamlı bir fark bulunmadı.

Tiromental mesafe ölçümleri; gençlerde; 5,5-11,5 cm, yaşlılarda ise 4-9 cm arasında değişmekteydi.

Sternomental mesafe; gençlerde 13-22 cm ve yaşlılarda 9-17 cm uzunluğunda ölçüldü.

Tiromental ve sternomental mesafe ölçümleri, yaşlı ve genç gönüllü grubunda X² testi ile karşılaştırıldı. İki grup değerleri karşılaştırıldığında , fark istatistiksel olarak anlamlı bulundu (p< 0.05) (Tablo 2,3)

Tablo 2. Tiromental mesafe

	≤ 6	> 6
Yaşlı grup	29 (% 80.6)	71 (%)
Genç grup	7 (% 19.4)	93
Total	36	164
X² = 16.4 p < 0.05		

Tablo 3. Sternomental mesafe

	≤ 12.5	> 12.5
Yaşlı grup	27 (%87.1)	73
Genç grup	4 (%12.9)	96
Total	31	169
X² = 20.2 p < 0.05		

Her iki grup arasında anlamlı fark bulundu. (P<0.05)

Başın ekstansiyon yeteneğini gösteren üst diş ile horizontal düzey arasındaki açı bakımından iki grup arasında anlamlı fark bulunmadı (>30 derece).

Mallampati skoru 3 veya 4 ve tiromental mesafesi 6 cm altında olan kişilerde zor entübasyon olasılığı yaşlı grupta %17, gençlerde ise % 3 olarak bulundu. Fark anlamlıydı (p<0.05).

Tartışma

Zor ve başarısız endotrakeal entübasyon, anestezi ile ilgili en önemli ve mortalite nedeni olabilecek komplikasyonlardan biridir.

Zor entübasyonu önceden tahmin etmek için güvenli testlere ve havayolunun dikkatli incelenmesine gereksinim vardır. Entübasyon zorluđunu belirlemeye yarayan pek çok öngörü testi yayınlanmıřtır. Mallampati skoru, tiromental ve sternomental mesafe ölçümü, problemlı dişler, kesici dişler arasındaki açı ve baş boyun hareketinin tesbiti en çok kullanılan testlerdendir.

Havayolu açıklıđının deđerlendirilmesi ayrıca, hastanın anamnezinin alınması, fizik muayenesinin yapılması ve nadir olarak da görüntüleme (akciđer fonksiyon testleri, fiberoptik bronkoskop) aracılıđı ile yapılır.

İleri yařlarda, baş ve boyun eklemlerdeki deđişiklikler ve diş kaybı gibi dejeneratif deđişikliklere bađlı olarak zor endotrakeal entübasyon beklenebilir.

Anestezi öncesi zor entübasyonu tesbit etmek ve zorluk derecesini belirlemek çok önemlidir çünkü endotrakeal entübasyonun gecikmesi yařlılıkta organ sistemlerinde azalma nedeniyle ölümcül komplikasyonlara yol açabilir.

Rose ve arkadaşları yaptıkları bir arařtırmada (2), endotrakeal entübasyonun zor olduđu yař grubunu 40-59 olarak bulmuřlardır. Ezri ve arkadaşları da (3), boyun eklemlerindeki deđişiklikler ve diş problemleri nedeniyle entübasyonun yařlı hastalarda daha zor olduđunu belirtmiřlerdir.

Arařtırmamızda, Mallampati skorunu daha yüksek bulmamıza rađmen sonuç anlamlı deđildi. Bu sonuç, Mallampati skorunun yüksek bulunduđu diđer çalıřma sonuçları ile uyumlu bulunmadı (4,5,6). Ancak, Shiga ve arkadaşları tarafından yapılan metaanalizde (1), Mallampati skorunun yalnızca farengeal yapıları deđil aynı zamanda baş ve boyun mobilitesini de gösterdiđini, dolayısıyla ađız açıklıđının kranyoservikal ekstansiyon ile ilgili olduđu, bu yüzden de baş boyun hareketindeki azalmanın yüksek Mallampati skoruna neden olduđunu belirtmiřlerdir. Bu testin yapılıřında farklı teknikler kullanılabilmekte (ses çıkararak yapılma veya farklı baş boyun pozisyonları uygulama) bu da testin özgülüđünü ve duyarlılıđını azaltmaktadır.

Tiromental mesafe sonuçları iki farklı yař grubunda anlamlı farklılık

göstermektedir. Bu testin kullanıldığı bazı çalışmalarda zor entübasyona işaret eden mesafe değerleri 4 ila 7 cm olarak değişmekte bu da testin duyarlılığını azaltmaktadır. Bu çalışmada, tiromental mesafenin 6 cm ve altındaki değerleri zor entübasyon açısından kritik değer olarak aldık.

Sternomental mesafe ölçümleri de yaşlı ve genç grup arasında anlamlı farklılık göstermekte, bu bulgu da literatürdeki diğer çalışma bulguları ile uyum göstermektedir.

Entübasyon gücünü belirleyici testlerin hiçbirisi, tek başına doğru tahminde yeterli olmayıp pratikte hepsinin de kullanımı gerekli değildir. Ancak, birkaçının birlikte kullanımı yanılma payını azaltacaktır. Bu amaçla, sıklıkla mallampati, tiromental mesafe ve sternomental ölçüm ve yöntemleri birlikte kullanılabilir. (7,8)

Tiromental mesafe testi % 5 pozitif çıktığında zor entübasyon riski %15'dir. Test negatif çıktığında ise risk % 4' dür.

Zor entübasyonu öngörmek için yapılan yatakbaşı testleri inceleyen bir metaanaliz'de (1) zor entübasyonu en isabetli gören testler Mallampati ve tiromental mesafe kombinasyonudur. Bu iki test birlikte kullanıldığında pozitif sonuç çıkanlarda zor entübasyon riski % 34 olarak bulunmuştur. Mallampati testi yalnız kullanıldığında, pozitif sonuç bulunmuşsa risk olasılığı % 16, yalnız kullanılan pozitif tiromental mesafe risk olasılığı % 15 olarak saptanmıştır.

Wilson (9), hiçbir testin zor entübasyonu öngörmek adına mükemmel olmadığını, dolayısıyla her anesteziistin zor entübasyon olasılığına hazırlıklı olup, problemle karşılaştığında başa çıkma eğitimini almış olması gerekmektedir.

KAYNAKÇA

- [1] Shiga T, Wajima Z, Inoue T, Sakamoto A. Predicting difficult intubation in apparently normal patients: a meta-analysis of bedside screening test performance. *Anesthesiology*. 2005;103:429–437.
- [2] Rose DK, Cohen MM. The airway: problems and predictions in

- 18,500 patients. *Can J Anaesth.* 1994;41:372–383.
- [3] Ezri T, Warters RD, Szmuk P, Saad-Eddin H, Geva D, Katz J, et al. The incidence of class “zero” airway and the impact of Mallampati score, age, sex, and body mass index on prediction of laryngoscopy grade. *Anesth Analg.* 2001;93:1073–1075.
- [4] Bilgin H, Ozyurt G. Screening tests for predicting difficult intubation: a clinical assessment in Turkish patients. *Anaesth Intensive Care.* 1998;26:382-386.
- [5] Kandemir T, Şavli S, Ünver S, Kandemir E. Zor entübasyonun öngörülmesinde Mallampati testinin antropometrik ölçümlerle kombinasyonunun seçiciliği ve malignite varlığı. *Türk J Anaesth Reanim.* 2015; 43:7-12.
- [6] Moon HY, Baek CW, Kim JS, Koo GH et al. The causes of difficult tracheal intubation and preoperative assessments in different age groups. *Korean J Anesthesiol.* 2013; 64(4): 308- 314.
- [7] El-Ganzouri AR, McCarthy RJ, Tuman KJ, Tanck EN, Ivankovich AD. Preoperative airway assessment: predictive value of a multivariate risk index. *Anesth Analg.* 1996;82:1197–1204.
- [8] Tse JC, Rimm EB, Hussain A. Predicting difficult endotracheal intubation in surgical patients scheduled for general anesthesia: a prospective blind study. *Anesth Analg.* 1995;81:254–258.
- [9] Wilson ME, Spiegelhalter D, Robertson JA, Lesser P. Predicting difficult intubation. *Br J Anaesth.* 1988;61:211–216.

Diz Eklemine Nadir Bir Benign Sinovyal Proliferatif Hastalığı: Sinoviyal Lipomatozis

Kürşat Aytekin^{1*}
Cem Esenyel¹

Özet

Sinovyal lipomatozis benign, etyolojisi bilinmeyen bir hastalıktır. Hastalar eklemde şişlik, ağrı, hareket kısıtlılığı ve mekanik şikayetler ile başvurabilirler. Asıl tedavisi kitlenin debridmanıdır. Kesin tanısı patolojik olarak konulur. Nüks oranı düşüktür. Bu vaka sunumunda sinovyal lipomatozis öntanısı ile artroskopik olarak tedavisi yapılan 45 yaşında bir kadın hastayı sunduk.

Anahtar Kelimeler: diz, sinovyal lipomatozis, artroskopi

Summary: Synovial lipomatosis is an unknown disease with benign etiology. Patients may present with swelling of the joint, pain, limitation of movement and mechanical complaints. The main treatment is debridement of the mass. The definitive diagnosis is made pathologically. The recurrence rate is low. In this case report, we presented a 45-year-old female patient who underwent arthroscopic treatment with initial diagnosis of synovial lipomatosis.

Keywords: knee, synovial lipomatosis, arthroscopy

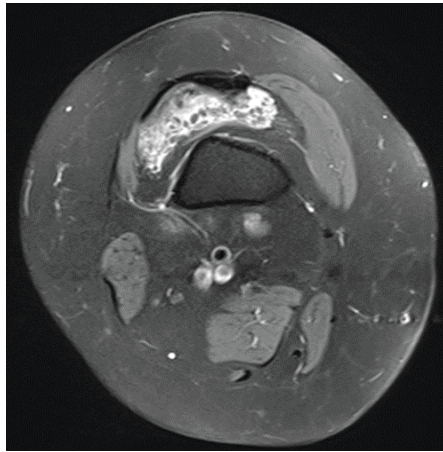
¹ Giresun Üniversitesi, Tıp Fakültesi, Ortopedi ve Travmatoloji AD,
^{*}Sorumlu yazar: kursadaytekin@gmail.com

Giriş

Sinovyal lipomatozis sinovyal eklemlerin benign nadir bir hastalığıdır (1,2). Etyolojisi net değildir. Travma, enflamatuar hastalık, osteoartrit, baker kisti bu hastalık ile ilişkili olabilir (2). Hastalar eklemden şişlik, ağrı, hareket kısıtlılığı ve mekanik şikayetler ile başvurabilirler. Bu olgu sunumunda; 3 aydır sağ dizinde şişlik ve ağrı şikayeti olan ve hiçbir konservatif tedaviye cevap vermeyen, polikliniğimize başvuran ve tedavisi yapılan 45 yaşında kadın hastayı sunduk.

Olgu

45 yaşında kadın hasta ortopedi ve travmatoloji polikliniğine sağ dizde 3 ay önce başlayan şişlik ve ağrı şikayetleri ile başvurdu. Diz üstü oturmak veya çömelmek ile ağrısı artmakta imiş. Gece ağrısı eşlik ediyormuş. Muayenesinde efüzyon vardı, hiperfleksiyon ağrılı idi. Hastanın sağ diz röntgeninde yumuşak doku dansitesinde artma gözlemlendi. Bunun üzerine sağ diz MRI tetkiği yapıldı. MRI tetkiğinde ve USG incelemesinde Villonodüler sinovit ön tanısı konuldu (resim 1). Hastaya artroskopik olarak eksizyon uygulandı. Post operatif dren konulan hastanın dreni ameliyat sonrası ilk gün çekildi ve izometrik quadriceps egzersizleri ile diz hareketleri başlandı ve taburcu edildi. Kitlenin patolojik incelemesi sinoviyal lipomatozis ile uyumlu geldi. Kontrol MRI tetkiğinde nüks ve rezidüel doku gözlenmedi. Hastanın 6 aylık takiplerinde klinik olarak herhangi bir nüks gözlenmedi.



Resim 1: Suprapatellar poştaki kitleyi gösteren transvers T2 MRI kesit

Tartışma

Sinoviyal lipomatozis, oldukça nadir gözlenen, etyolojisi net olarak bilinmeyen sinoviyal dokunun villolipomatöz proliferasyonu ile karakterize bir hastalıdır (1). İlk defa Alman cerrah Hoffa tarafından 1904 yılında tanımlandığından, Hoffa hastalığı olarak isimlendirilmiştir (3). Morfolojik olarak yaprağa benzediğinden lipoma arborescens olarak da isimlendirilmektedir (1). Sinoviyal mebranın villöz lipomatöz proliferasyonu tanımı ilk defa Hallel ve ark tarafından 1988 yılında yapılmıştır (4). Histolojik yapısından dolayı sinovyumun villöz proliferasyonu, sinovyumun villolipomatöz proliferasyonu, sinoviyal dokunun altında villolipomatöz proliferasyon, sinoviyal saçakların villöz hiperplazisi olarak da tanımlanmaktadır (1).

Nadir gözlenen bu hastalık en fazla diz eklemine tutmaktadır (3). Çoğunlukla tek eklem tutulumu olmakla beraber bilateral (2) veya multipl eklem tutulumu da bildirilmiştir (1). Daha nadir olarak ayak, kalça, omuz, dirsek, el bileği gibi başka eklemler veya tendon kılıfında da gözlenebilir (1,5,6). Bizim hastamızda da tek diz eklem tutulumu mevcut idi.

Sinoviyal lipomatozis her yaşta gözlenebilir ve erkekler daha sık etkilenmektedir (7). Ortalama görülme yaşı 45,6'dır (8). Hastamızın yaşı literatür ile uyumlu olarak 45 idi. Ancak bizim hastamız kadın idi.

Hastaların diz eklemine şişlik, ağrı, mekanik semptomlar görülebilir. (7). Klinik muayenede, sinoviyal lipomatozun ayırıcı tanısında sinoviyal lipom, sinoviyal kondromatozis, pigmente villonodüler sinovit, sinoviyal hemanjiyom ve romatoid artrit bulunur (3). Radyolojik olarak x-ray, USG, bilgisayarlı tomografi tanı için yeterli değildir ancak magnetik rezonans görüntüleme yaprak şeklindeki lezyonlar görülebilmektedir (8). Manyetik rezonans görüntüleme; lezyonun yağlı yapısını gösterir, sinyal yoğunlukları subkütan yağ dokuya benzerdir ve yaprak benzeri bir görünüm vardır (3). Bizim hastamızda da şişlik ve ağrı şikayeti bulunmakta idi ve kesin tanı magnetik rezonans ile konulamadı. Kesin tanı patolojik olarak konuldu.

Sinoviyal lipomatoz tedavisinde sinovyumun artroskopik veya açık debridman ile tamamen eksizeyonu önerilmektedir (7). Daha az invazyon

ve erken iyileşme için artroskopi tercih edilen seçenektir (3). Tamamen iyileşme oranları oldukça yüksektir (5, 8). Hastamıza artroskoik debridman uygulandı.

Sinovyal lipomatoz histopatolojik incelemede sinovyal lipomaya benzemektedir (3). Artroskopi esnasında sinovyal lipom pürüzsüz, sarımsı ve kapsüllü bir kitle olarak gözlenir, histopatolojik incelemede ise sinovyal membranla çevrili olgun adipositlerden oluşan kapsüllü bir kitle bulunmaktadır (3). Bunun aksine, sinovyal lipomatozda artroskopi esnasında sinovyal dokunun düz pürüzsüz yüzeyi yerine villöz veya yaprağa benzer yapısı gözlenir, histopatolojik incelemede ise sinovyal dokunun altında yaygın adiposit infiltrasyonu bulunmaktadır (3). Hastamızın tedavisinde artroskopik debridman uygulandı ve artroskopi esnasında yaprak benzeri yapılar gözlendi. Patolojisinde ise sinovyumun altında adiposit hücreleri mevcut idi.

Sonuç olarak sinovyal lipomatozis diz ağrısı şikayeti olan hastaların ön tanısında unutulmaması gereken nadir benign karakterli bir hastalıktır. Artroskopik debridman tamamen ve erken iyileşme için etkili bir yöntemdir.

KAYNAKÇA

- [1] Bejia I, Younes M, Moussa A, Said M, Touzi M, Bergaoui N. (2005). Lipoma arborescens affecting multiple joints. Skeletal radiology, 34(9), 536-538.
- [2] Das S, Chattopadhyay P, Ray A, Sharma V. (2015). Incidental diagnosis of bilateral synovial lipomatosis in long standing knee osteoarthritis. Human Pathology: Case Reports, 2(4), 103-105.
- [3] Rao S, Rajkumar, A, Elizabeth, MJ, Ganesan V, Kuruvilla S. (2011). Pathology of synovial lipomatosis and its clinical significance. Journal of laboratory physicians, 3(2), 84.
- [4] Hallel T, Lew S, Bansal M. Villous lipomatous proliferation of the synovial membrane (lipoma arborescens). J Bone Joint Surg Am 1988;70:264-70.
- [5] Shang J, Zou F, Dai M, Zhang B, Nie T. (2016). Synovial lipomatosis of the metatarsophalangeal joint: A case report. Oncology letters, 11(3), 2131-2133.
- [6] Beyth S, Safran O. Synovial Lipomatosis of the Glenohumeral

Joint. Case Reports in Orthopedics Volume 2016, Article ID 4170923, 5 pages

- [7] Miladore N, Childs MA, Sabesan J. (2015). Synovial lipomatosis: A rare cause of knee pain in an adolescent female. World journal of orthopedics, 6(3), 369.
- [8] Sushma HM, Anoosha K, Vijay Shankar S, Amita K. A case of synovial lipomatosis with chronic synovitis presenting as acute knee pain. Int J Med Res Health Sci. 2014;3(3):717-720

Cloacogenic Adenocarcinoma of the Vulva: Case Report

Özben Yalçın^{1}
Yalçın Polat²
Erdin İlter³
Ş. Sinem Özbey¹
Duygu Düşmez Apa²*

Abstract

Primary villoglandular adenocarcinomas of the vulva are rare. Hypotheses about the origin of this neoplasm remains highly speculative. We reported the case of a 51-year-old woman with this very uncommon malignant tumor. Immunohistochemical studies of the tumor revealed positive staining for cytokeratins 7 and 20 and negative staining for estrogen and progesterone receptors. Special stains showed the presence of intracellular mucin. No other primary lesion was found on clinical evaluation and extensive investigation. The patient was treated by radical hemivulvectomy. The patient remained disease free for 16 months after the initial surgery.

Keywords: *vulva; cloacogenic carcinoma; histopathology; immunopathology.*

Vulvanın kloakojenik adenokarsinomu: olgu sunumu

Özet

Vulvanın primer villoglandüler adenokarsinomu çok nadir görülen bir antitedir. Bu neoplazinin kökenine ait hipotezler ise son derece spekülatiftir. Olgumuz, 51 yaşında kadın hastada saptanan bu çok nadir malign tümörün bir örneği olup, immünohistokimyasal çalışmalarda tümör hücrelerinin sitokeratin 7 ve 20 ile pozitif boyandığı, östrojen ve progesteron reseptörleri ile ise reaktivite olmadığı gözlenmiştir. Histokimyasal incelemeler ile intraselüler müsin saptanmıştır. Klinik muayene ve detaylı araştırma sonucu hastada başka herhangi bir primer lezyon olmadığı kanıtlanmıştır. Hasta radikal hemivulvektomi ile tedavi edilmiş olup cerrahi sonrası 16. ayda hastalıksız olarak takip edilmektedir.

Anahtar kelimeler: *vulva, kloajenik karsinom, histopatoloji, immünopatoloji*

*Corresponding Author ozbena@yahoo.com

¹ Okmeydani Research and Education Hospital, Department of Pathology

² Maltepe University Department of Pathology.

³ Maltepe University Department of Obstetrics And Gynecology

INTRODUCTION

Primary adenocarcinomas of the vulva are rare, and most arise from Bartholin's glands (1). The villoglandular adenocarcinoma of colonic type is a rare variant of vulvar adenocarcinoma, and only seven cases have been reported (2). The possibility that those tumors may originate from cloacal remnants has been raised (3). We report an additional case with this rare disease.

CASE REPORT

A 51 years old woman, consulted her physician for a vulvar lump with mild local discomfort and burning. She had no relevant medical history. On physical examination, a 2-cm nodular reddish lesion on the inferior aspect of the right labia majora at 1.5 cm distance from the perineum was seen and no other vulvar lesions were observed. Also there were no lesions in the cervix, vagina or anal/perianal region. Uterus was small and the adnexa were not palpable. Rectal examination, proctoscopy and cystoscopy revealed no abnormalities. A complete clinical investigation was performed. Serum CA19-9, carcinoembryonic antigen and CA125 levels, as well as complete blood count and hepatic enzymes levels (aspartate aminotransferase, alanine aminotransferase, gamma-glutamyltransferase, alkaline phosphatase, and bilirubin) were within the reference range. Chest X-ray, mammogram, colonoscopy and abdominal ultrasonography were also normal. Microscopic examination of paraffin-embedded sections disclosed a well-circumscribed and well-differentiated adenocarcinoma of colonic type. Adenocarcinoma showed indirect continuity with the epidermis (Fig 1). The surface presented a villoglandular aspect that is partially lined by mucin-secreting cells with rare interspersed goblet-type cells (Fig 2). The tumor cells showed moderate to strong staining for cytokeratin 7 (Fig 3) and for cytokeratin 20 (Fig 4). However, nuclear progesterone and estrogen receptors are negative. The neoplastic cells contained mucin as shown by positive staining with Alcian blue and had a diastase-resistant reaction shown by periodic acid-Schiff. Two weeks later, the patient was treated by radical hemivulvectomy with surgical margins of at least 1 cm in width. She remained well and disease free for 16 months after surgery.

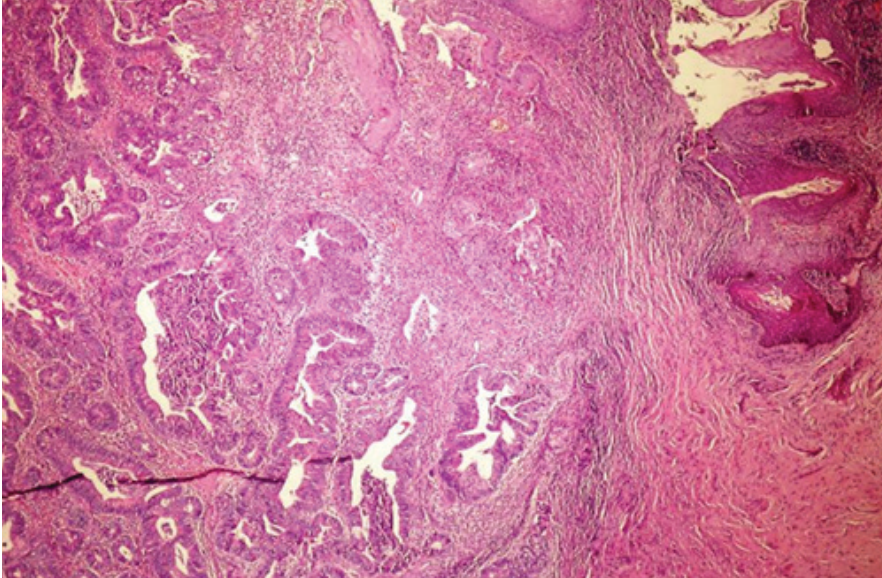


Figure 1. Tumor is indirectly continuous with the epidermis

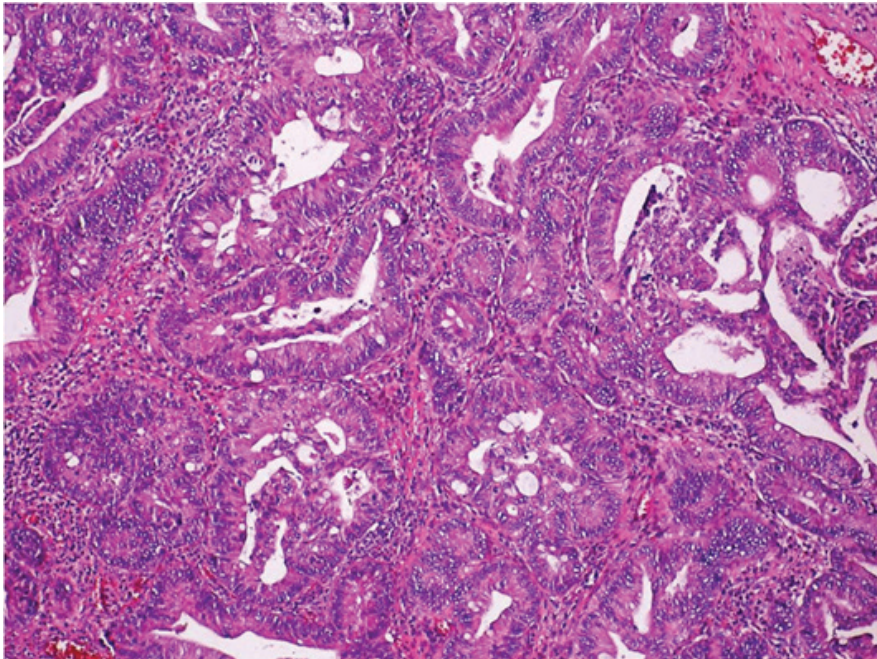


Figure 2. Tumor which has a villoglandular growth pattern is composed of mucin-secreting cells and rare goblet-type cells.

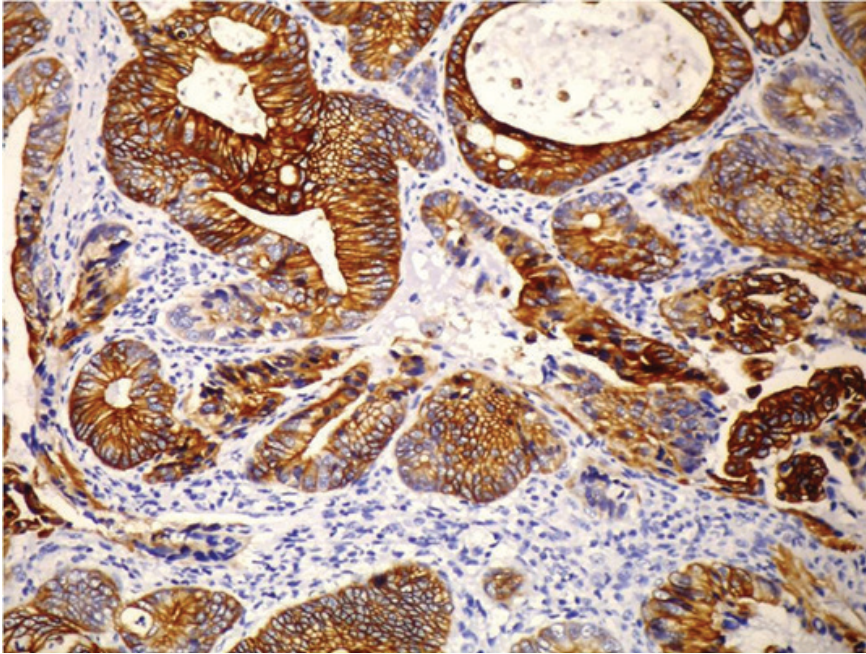


Figure 3. Tumor cells are positive with cytokeratin 7.

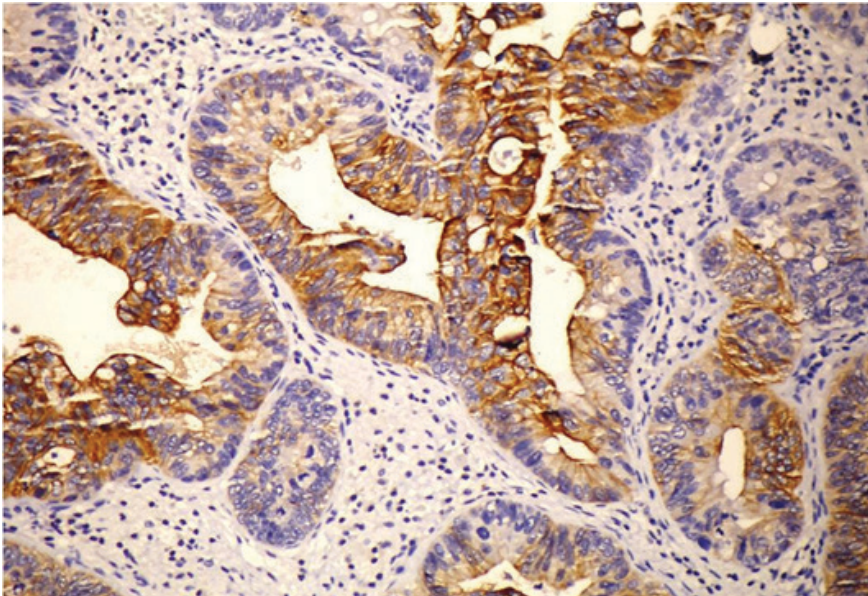


Figure 4. Tumor cells are positive for cytokeratin 20.

DISCUSSION

Primary adenocarcinomas of the vulva are rare, but most arise from Bartholin's glands. Unlike our case, Bartholin's glands adenocarcinomas are deeply infiltrative and an in situ component is usually present in the adjacent benign glands (4). A sweat gland origin is also unlikely because these adenocarcinomas lack the typical villoglandular pattern and do not contain diastase-resistant Periodic acid–Schiff material (1). A paraurethral Skene's gland or minor vestibular gland origin has also been excluded because the tumor was located away from the introitus and the urethra in our case. The possibilities of adenocarcinoma arising from ectopic breast tissue, sebaceous glands and endometrium were ruled out by the histopathologic and immunohistochemical features of our patient's lesion. In our case, we also excluded the possibility of metastatic carcinoma by the absence of any known primary lesions with clinically and historically detailed evaluation of the gastrointestinal tract, breast and lungs for an evidence of any primary tumor.

The cellular origin of these tumors is still unclear; but, it has been proposed that they may arise from the remnant cells of the cloacal membrane (5).

The treatment for many cases is radical vulvectomy and bilateral local lymph node excision (6).

In majority of the cases, tumor did not metastasized and was referred to as nonaggressive and the excision of the lesion(s) is appeared to be curative (6-9). However, Willen et al. (5) reported recurrence within a year and a wider resection was necessary. Also, Rajni et al. reported an aggressive tumor, with metastatic spread to inguinal and pelvic lymph nodes and the lung. (10).

Most of the cases reported were to be single tumor arising indirect continuity with the surface epithelium (5,8) such as in our case.

Primary cloacogenic carcinoma of the vulva is very rare but it is important for the pathologist and clinician to be aware of this entity. Any lesion seen on vulva and perineum should be biopsied immediately and the biopsy should be reviewed by the pathologist for confirmation of diagnosis.

Detailed clinical work-up and careful morphological examination by histopathology and immunohistochemistry are necessary for early diagnosis and less radical management. Early diagnosis and wide local excision of the tumor(s), prior to metastatic spread, is very important for good prognosis and decreasing recurrence rate.

REFERENCES

- [1] Nasir S, Zaidi H, Conner MC. Primary vulvar adenocarcinoma of cloacogenic origin. *South Med J* 2001; 94:744-746.
- [2] Rodriguez A, Isaac MA, Hidalgo E, et al. Villoglandular adenocarcinoma of the vulva. *Gynecol Oncol* 2001; 83:409-411,
- [3] Wilkinson EJ: Premalignant and malignant tumors of the vulva. In: Kurman RJ editor. *Blaustein's Pathology of the Female Genital Tract*, New York: 5th edition., Springer-Verlag, 2002, pp 122-8
- [4] Kennedy JC, Majmudar B. Primary adenocarcinoma of the vulva, possibly cloacogenic. A report of two cases. *J Reprod Med* 1993; 38:113-116.
- [5] Willen R, Békássy Z, Carlén, B., et al. Cloacogenic adenocarcinoma of the vulva. *Gynecologic Oncology* 1999; 74, 298-301.
- [6] Zaida SNH, Conner MG. Primary vulvar adenocarcinoma of cloacogenic origin. *Southern Medical Journal* 2001; 94, 744-746.
- [7] Dube V, Veilleux C, Plante M, et al. Primary villoglandular adenocarcinoma of cloacogenic origin of the vulva. *Human Pathology* 2004; 35, 377-379.
- [8] Lui SH, Ho CM, Huang, SH., et al. Cloacogenic adenocarcinoma of the vulva presenting as recurrent Bartholin's gland infection. *Journal of the Formosan Medical Association* 2003; 102, 49-51.
- [9] Vale'Rie Dube, Chantal Veilleux, Marie Plante, Bernard TeTu. Primary villoglandular adenocarcinoma of cloacogenic origin of the vulva. *Hum Pathol* 35:377-379. 2004
- [10] Rajni c, Kimberly A, Wood CK, Giede AA, Unusually aggressive primary cloacogenic carcinoma of the vulva: Case Reports in *Clinical Medicine* 2013; 2 (5): 302-305

Tuberositas Tibia Avulsiyon Kırığının Tedavisinde Paratenonun Önemi: Olgu Sunumu

Kürşat Aytekin^{1*}
Cem Zeki Esenyel¹

Özet

Tuberositas tibia (TT) avulsiyon kırıkları genellikle adölesanlarda gözlenen fiz yaralanmalarıdır. Çoğunlukla spor yaralanmaları olarak karşımıza çıkarlar. Bu olgu sunumunda futbol maçı esnasında TT avulsiyon kırığı geçiren ve cerrahi ile tedavi edilen bir olguyu sunmayı hedefledik. Hastamızda, literatürden farklı olarak paratenondan ayrışan patellar tendon, TT'nin tespiti sonrası sağlam kalmış olan paratenonun altına tespit edilmiştir. Hastanın takiplerinde herhangi bir komplikasyon gözlenmemiştir. İyileşme sonunda TT'de hipertrofi veya patellar tendonda kalsifikasyon gibi herhangi bir komplikasyon gözlenmemesi paratenondan ayrışmış olan patellar tendonun sağlam kalan paratenon altına tespiti ile ilgili olabilir.

Anahtar kelimeler: *tuberositas tibia, avulsiyon kırığı, paratenon*

Importance of Paratenon in the Treatment of Avulsions of Tuberositas Tibia: Case Report

Summary

Tuberositas tibia (TT) avulsion fractures are the injuries usually observed in adolescents. They often come out as sports injuries. In this case report, we aimed to present a case of TT avulsion fracture which occurred during the football game and was treated with surgery. Unlike the literature, the patellar tendon, which separated from the paratenon, was fixed below the paratenon which had remained intact after the separation of TT. No complication was observed in the patient's follow-up. At the end of recovery, no complication such as hypertrophy in TT or calcification in patellar tendon was observed. Any complication seen may be related to the

¹ Giresun Üniversitesi Tıp Fakültesi, Ortopedi ve Travmatoloji AD

* Sorumlu yazar: kursadaytekin@gmail.com

fixation of patellar tendon below the intact paratenon.

Keywords: *tibial tuberosity, avulsion fracture, paratenon*

Giriş

TT avulsiyon kırıkları genellikle erkek çocuklarda büyüme tamamlanmadan önce fizler açık iken gözlenirler (1). Nadir gözlenen bu yaralanmaların tedavisi TT'nin diz ekstensör mekanizmasının içinde olduğu için önemlidir. Tedavisinde kırığın şekline göre konservatif veya cerrahi uygulanabilmektedir.

Bu olgu sunumunda Ogden sınıflamasına göre tip 2-B TT avulsiyon kırığı olan 16 yaşında erkek hastanın sonucunu yayınlamaktayız (2).

Olgu sunumu

16 yaşında erkek hastanın futbol maçı esnasında bacak sabit olduğu halde topa vurmaya çalışırken quadriceps kasılması sonucu ağrısı olmuş. Hasta ağrı ve düz bacak kaldıramama şikayeti ile acil servise başvurmuş. Acilde değerlendirilen hastanın düz bacak kaldıramadığı, TT'de şişlik ve ağrısının olduğu gözlendi. Çekilen radyografisinde TT avulsiyon kırığı görüldü (Resim 1). Hastaya diz tam ekstensiyonda iken dizüstü atel uygulandı. Anestezi hazırlığı yapılarak elektif şartlarda opere edildi. Rejyonel anestezi ve turnike altında TT üzerinden longitudinal insizyonla girilerek kırığa ulaşıldı (Resim 2). Fragmanın distalinde patellar tendonun da paratenondan ayrılmış olduğu gözlendi (Resim 3). TT redükte edildiğinde, distalinde paratenonun sağlam olduğu gözlendi (Resim 4). Patellar tendon sütüre edilip sağlam kalan paratenonun altına çekildi (Resim5, Resim 6, Resim 7). İki adet 3,5 mm kanüle vida ve pul ile TT tespiti sonrasında, paratenon ile patellar tendon 1 numara PDS sütür ile tamir edildi (Resim 8, Resim 9). Anestezi altında, diz fleksiyon ve ekstensiyonda iken yapılan muayenede kırık hattında patolojik hareket gözlenmedi. Cerrahi alan, serum fizyolojik ile yıkanıp kanama kontrolü sonrası kapatıldı. Diz eklemi ekstensiyonda iken breys takılarak operasyon sonlandırıldı.

Hasta cerrahi sonrası ilk 6 hafta diz ekstensiyonda breys ile takip edildi ve koltuk değnekleri ile yük verilmeden mobilize edildi. 6. hafta bittikten sonra izometrik quadriceps egzersizi ile beraber pasif diz romlar başlandı

ve parsiyel yük verilmesi için müsaade edildi. Ameliyat sonrası 8. haftada breys içinde aktif düz bacak kaldırma başlandı. Ameliyattan 12 hafta sonra koltuk değnekleri ile breysi bıraktı. Aktif düz bacak kaldırma serbest bırakıldı. Ameliyat sonrası 4. ayda quadriceps kas gücü karşı taraf ile aynı idi. Hastanın 6. ay kontrolünde Lysholm diz skoru tam idi.

Tartışma

Düz bacak kaldırabilmek için ekstensör mekanizma sağlam olmalıdır. Patellar tendonun dize ekstensiyon yaptırabilmesi için quadriceps kasının, patellanın, patellar tendon ile TT'nin sağlam olması gereklidir. Bunların herhangi birinde devamsızlık durumunda diz eklemünde ekstensiyon gözlenmez. Bu ekstensör mekanizmanın oldukça nadir travmalarından biri TT avülsiyon kırıklarıdır. Adölesanlarda TT avülsiyon kırıkları nadir görülürler ve tüm fiz yaralanmalarının %1'inden daha azını oluştururlar (3). Genellikle 13-16 yaş arasında gözlenir (3). Bizim olgumuz 16 yaşında idi.

TT kırıkları akut olarak görülebileceği gibi kronik bir apofizit sonrası da görülebilir (3). Bizim olgumuzda, travma öncesinde apofizit, tendinit gibi herhangi bir hastalık öyküsü yok idi. TT avülsiyon kırıklarında 2 çeşit kırık mekanizması tanımlanmıştır. İlki, direkt travma (trafik kazası gibi), ikinci mekanizma ise spor aktiviteleri esnasında gözlenir ve bacak fleksiyonda, ekstensiyonda veya sabit iken quadricepsin kasılması ile oluşur (4). Bizim vakamızda futbol maçı esnasında bacak sabit iken quadriceps kasılması sonucu oluşmuştur.

1955 yılında Watson-Jones tarafından önerilen sınıflama, 1980 yılında Ogden ve arkadaşları, 1985 yılında Ryu ve arkadaşları, 1991 yılında Inoue ve arkadaşları tarafından modifiye edilmiştir. (4). Bizim olgumuzdaki kırık Ogden ve arkadaşlarına göre tip 2-B dir (2).

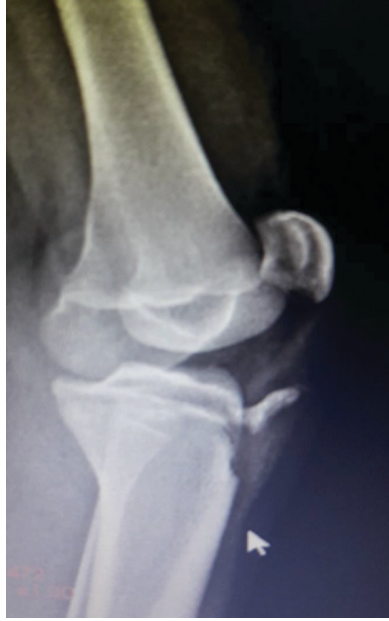Birçok yazar deplase kırıklara açık redüksiyon ve internal fiksasyon önermektedirler (3). Bizde literatür ile uyumlu olarak 2 adet 3,5 mm kanüllü vida ve pul ile açık redüksiyon ve tespit uyguladık. Avülse olan patellar tendonun TT'nin distalinde periosta suture edilmesi önerilmiştir (3). Olgumuzda, paratenonunun kırık fragmanın distalinde sağlam olduğu gözlemlendi (Resim 4). Patellar tendon suture edilip suture yardımı ile paratenonun altından geçirildi ve 1 numara PDS yardımı ile patellar

tendon, paratenona tespit edildi (Resim 8).

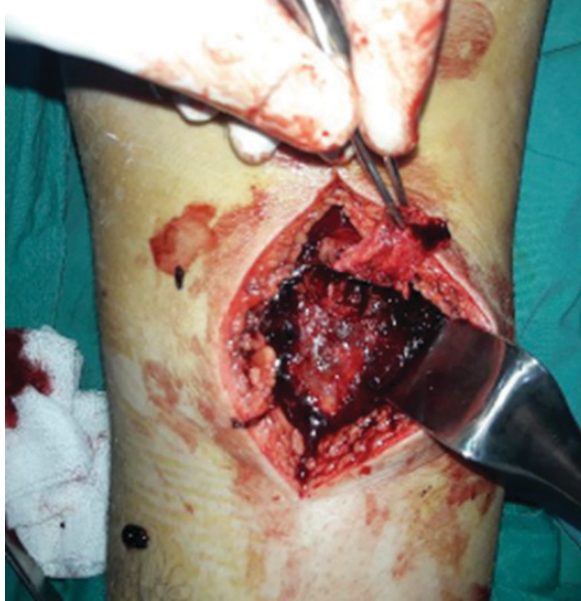Tedavide amaç diz hareketlerini ve quadriceps kas gücünü geri kazandırmaktır (3). Hasta cerrahi sonrası ilk 6 hafta diz ekstensiyonda breys ile takip edildi ve koltuk değnekleri ile yük verilmeden mobilize edildi. 6. hafta bittikten sonra izometrik quadriceps egzersizi ile beraber pasif diz romlar başlandı ve parsiyel yük verilmesine müsaade edildi. Ameliyat sonrası 8. haftada aktif düz bacak kaldırma başlandı. Ameliyattan 12 hafta sonra koltuk değneklerini bıraktı ve ameliyat sonrası 4. ayda quadriceps kas gücü karşı taraf ile aynı idi. hastanın 6. ay kontrolünde Lysholm diz skoru tam idi.

Hastanın takiplerinde literatürde daha önce bildirilen komplikasyonlardan TT'de hipertrofi, patellar tendonda kalsifikasyon veya başka bir komplikasyon gözlenmedi (4). Bu olguda, literatürden farklı olarak patellar tendon sağlam kalan paratenonun altına yerleştirilip suture edilmiştir. Paratenonun tendon iyileşmesindeki katkısı bilinmektedir (5). Hastanın memnuniyetinin, TT'de hipertrofi ile patellar tendonda kalsifikasyon gözlenmemesinin sebebi patellar tendonun paratenon altına tespit edilmesi olabilir.

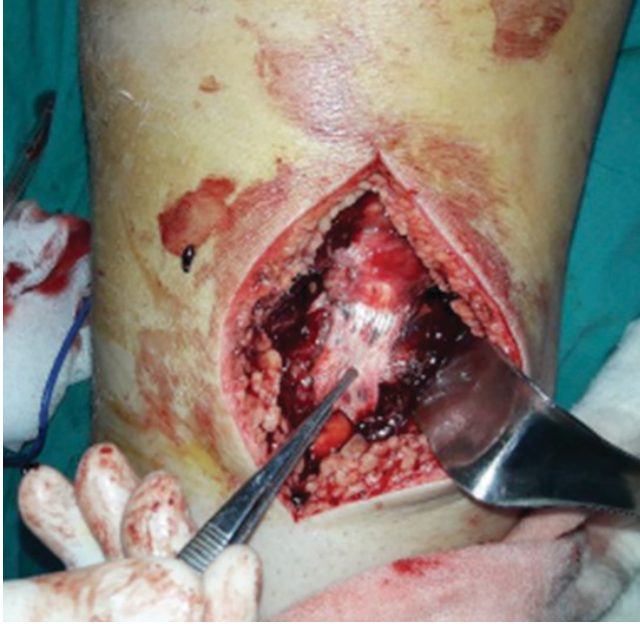Sonuç olarak TT avulsiyon kırıklarının açık cerrahisinde paratenon sağlam ise, paratenondan sıyrılmış olan patellar tendonun, paratenon altına yerleştirilmesi hastaların fonksiyonel skorlarına olumlu etki edebilir, komplikasyonları azaltabilir.



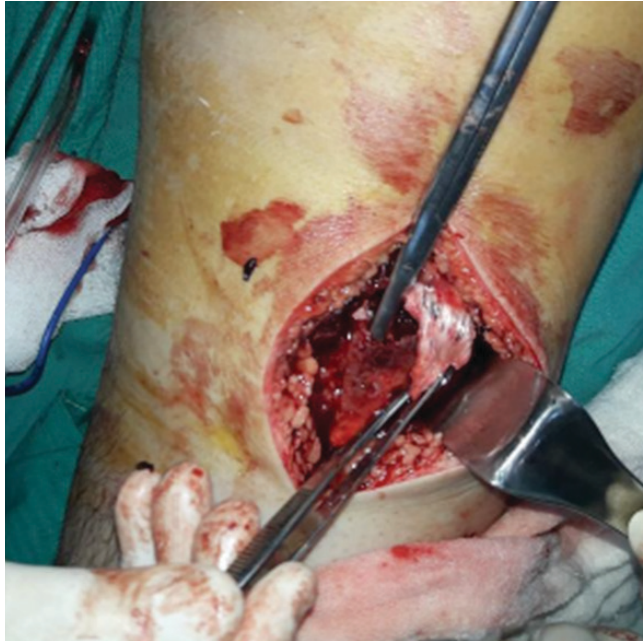Resim 1. Hastanın preop röntgeni.



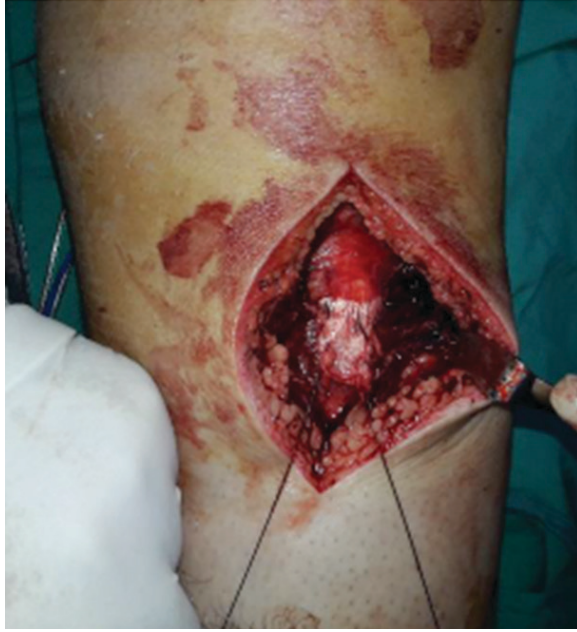Resim 2. TT avulsiyon kırığı



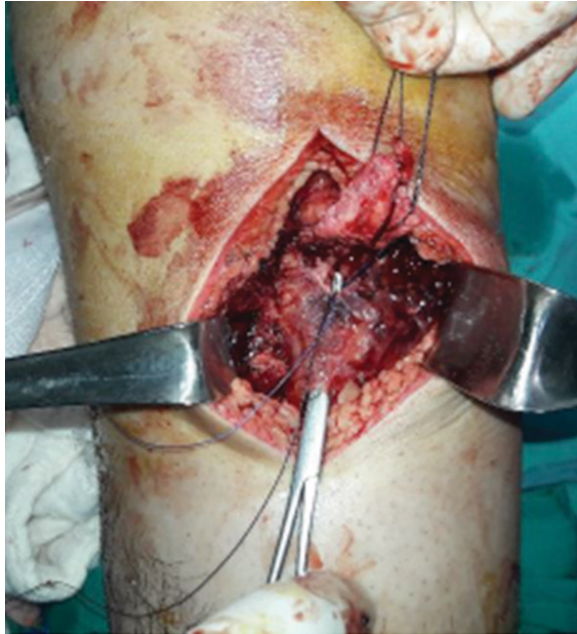Resim 3. Paratenondan ayrılan patellar tendon



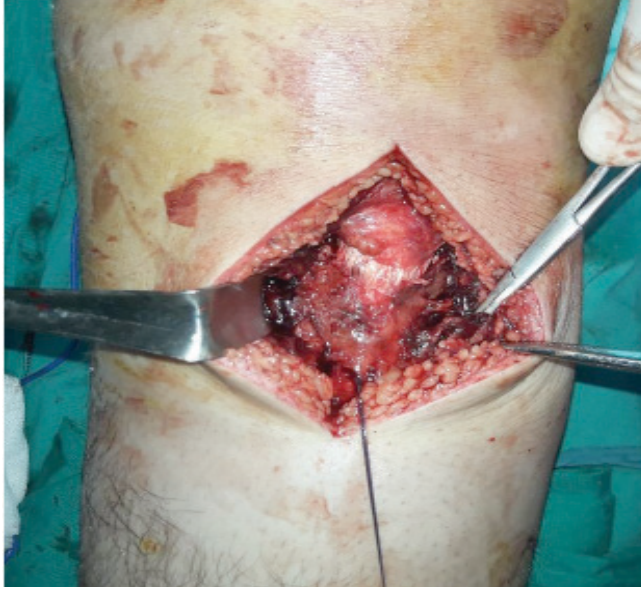Resim 4. Sağlam olan paratenon: makasın ucu ile gösterilmiştir.



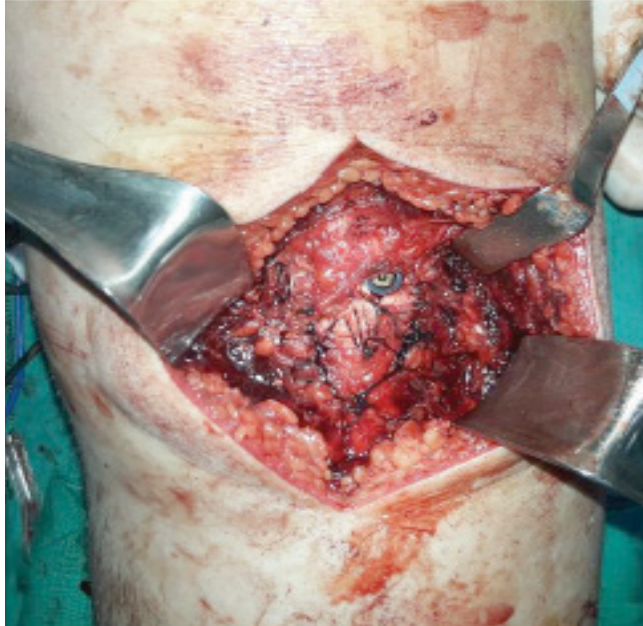
Resim 5. Patellar tendonun sütüre edilmesi



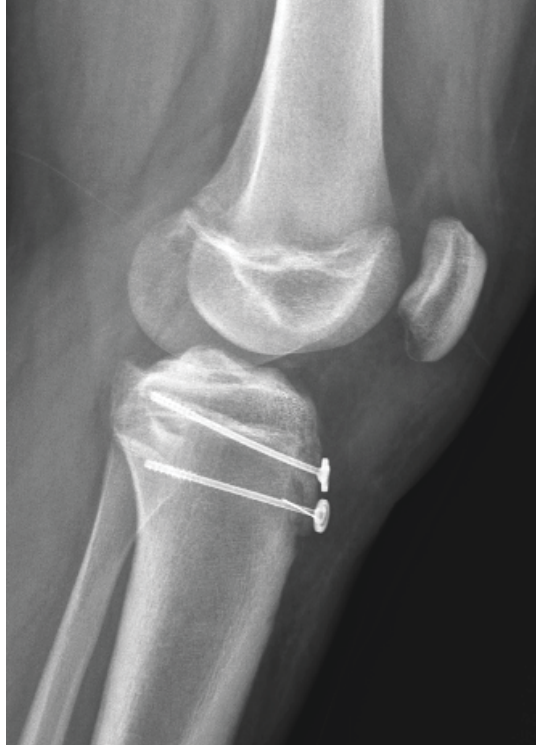
Resim 6. Patellar tendonun, paratenonun altına çekilmesi



Resim 7. Patellar tendonun paratenonun altına çekilmiş hali



Resim 8. Tuberositas avulsiyon kırığı vida ve pul ile tespit edildikten ve patellar tendon paratenona PDS sütün ile tespit edildikten sonra



Resim 9. Ameliyattan sonra hastanın grafisi

KAYNAKLAR

- [1] Jakoi A, Freidl M, Old A, Javandel M, Tom J, Realyvasquez J. Tibial Tubercule Avulsion Fractures in Adolescent Basketball Players. *Orthopedics*. 2012 Aug 1;35(8):692-6.
- [2] Ogden JA, Tross RB, Murphy MJ. Fractures of the tibial tuberosity in adolescents. *J Bone Joint Surg Am* 1980;62(2):205–15.).
- [3] Abalo A, Akakpo-numado KG, Dossim A, Walla A, Gnassingbe K, Tekou AH. Avulsion fractures of the tibial tubercle. *Journal of Orthopaedic Surgery* 2008;16(3):308-11
- [4] Aerts BR, Ten Brinke B, Jakma TS, Punt BJ. Classification of proximal tibial epiphysis fractures in children: Four clinical cases. *Injury*. 2015 Aug;46(8):1680-3
- [5] M. Karahan, B. Erol. Aşil Tendon Yırtıklarına Yaklaşım. *TOTBİD Dergisi*. 2004 • Cilt: 3 Sayı: 1-2

INFORMATION FOR THE AUTHORS

1. İAU Aydın Journal of Health is a publication of Faculty of Sciences of Health and Vocational School of Health Services in İstanbul Aydın University.
2. The Journal publishes scientific researches, reviews, editorials, letters to the editors, and interesting case reports in all fields of clinical specialities.
3. The articles submitted to the Journal should not be published elsewhere or sent for future publication, and this issue must be confirmed in “TRANSFER OF COPYRIGHT AGREEMENT FORM” by the signatures of all contributing authors. Articles submitted previously in medical meetings of any sort will be accepted in case of previous notification. Authors who wish to withdraw their papers because of delayed publication or for other reasons, should apply to the Journal with a written request form. Any royalty is not paid for the articles published in the Journal. The authors must assume all the responsibility of their manuscripts. The contents of the articles will not be returned to the authors even in case of acceptance for publication.
4. In compliance with the criteria of Tübitak Ulakbim, ethical approval must be obtained and documented separately for clinic and experimental animal studies requiring Ethic Committee decision. Studies must be complied with the current national and international ethical rules.
5. The Journal publishes articles written in Turkish or English.
6. Aydın Journal of Health is a peer-reviewed periodical. The articles submitted to the Journal are subject to the approval, and acceptance of the Scientific Advisory Committee, and Editorial Board in order to be published in the journal.
7. The Editorial Board has the right to reject or return the articles not complying with the conditions of publications to its author(s) for the editing, and shortening of its contents or improvement or arrangement of its format.

The sections, and contents of the articles should comply with the following instructions:

Abstract (Summary): Summaries (abstracts) in Turkish, and English must not exceed 250 words, bi-directional translation of the titles, and contents should be accurate, and verbatim.

The abstract should briefly indicate the objective of the study or research, and methods used. Besides, main findings should be detailed so as to support the conclusion. The first sentence of the abstract should encompass the aim, and the last sentence should comprise the conclusion arrived. The innovative, and important aspects of the study or

observation should be emphasized. The abstract should not contain any references.

Keywords: Following both Turkish, and English abstracts, at most five key words should be written in accordance with the English medical terminology used in “ Index Medicus Medical Subject Headings (MeSH)’. and also their Turkish equivalents. New terminologies not included in MeSH can be used as key words.

Introduction: The objective of the study should be summarized, study data, and conclusions arrived should be explained.

Material and Method: The approval of the Ethics Committee should be indicated. References of established methods should be indicated, and brief accounts of new methods should be provided. Initial letters of generic drug names should be written in lower case, and their pharmacologic nomenclatures should be used. Frequently used abbreviations should be indicated as follows, ie:

im, iv, po ve sc

The units should be expressed according to International System of Units (SI), and (.) or (/) should be used as required.

Examples: mg kg⁻¹, µg kg⁻¹, mL, mL kg⁻¹, mL kg⁻¹ sa⁻¹, mL kg⁻¹ dk⁻¹, L dk⁻¹ m⁻¹, mmHg etc.

In the last paragraph of Material and Method, statistical methods used, and values indicated with a symbol (±) after arithmetic means or ratios should be specified.

Findings (Results): This section should contain findings of the study. Graphics, table(s), illustrations, and figures should be enumerated based on their order of appearances in the text.

Graphics, and Tables: Titles, legends, explanations, and footnotes should be written on separate pages without any page number. Graphics drawn on white paper without any lines in the background should not be enclosed in a frame.

Figures, and Illustrations: Figures should be professionally drawn, and photographed. Photos taken with a digital camera must have a resolution of at least 300 dpi with a 1280-960 pixel in size and they should be recorded in jpg or tiff format. Apart from any

requisite, any note should not be written on illustrations. Every illustration, and figure should be prepared as separate documents, they should not be sent as enclosed with the manuscript, but delivered as a separate file. If color print of the figures, and illustrations is required, then extra charge should be paid. Photos of individuals should be masked, or their written permission for their reproduction should be obtained. Photos, and illustrations should not be enclosed with the main word document, they should be logged in the system as a separate file recorded in jpg or tiff format.

Discussion: The study should be compared with other studies conducted in the same field, and comments on the relevant subject should be made. The outcome of the study should be indicated in the last paragraph. Only significant data relevant to the subject should be evaluated in the light of the literature findings with special emphasize on etiologic factors, pathogenesis, and mechanisms of actions. Other data should be preferable presented as tables, figures, diagrams or algorithms. The text should not be crowded with insignificant data.

Conclusion: A concluding concise remark emphasizing the crucial findings, author(s)' postulates, and future implications should be included in the conclusion section.

Acknowledgements (optional): Important contributors to editing, design, statistical analysis of data can be mentioned.

Disclosure / Conflict of interest: Any affiliation of the authors to any firm or insidanstitution, and also donations, funds, and any other financial support concerning the study in question should be mentioned.

References:

- a. References should be enumerated in parentheses based on their order of their appearance in the manuscript. Numbers of references should be indicated immediately after the name of the author or at the end of the sentence if the author's name is not mentioned.
- b. Abbreviated titles of the journals should be in compliance with those available in Index Medicus and Science Citation Index. If six or more than six authors named as contributors to the manuscript, then after listing the first three, the abbreviations, et al. or ve ark., should be added for English and Turkish references, respectively.
- c. The number of articles should be at most 80 for review articles, 40 for original articles, 15 for case reports, and 5 for letter to the editor..

- d. The references should be cited in their original language, and they should be arranged as follows;
- e. Page numbers in references should be written in full.

Examples:

Article: Fuii Y, Saitoh Y, Tanaka H, Toyooka H, Prophylactic antiemetic therapy with granisetron in women undergoing thyroidectomy. *Br J Anaesth* 1998; 81: 526-528.

1. Solca M. Acute pain management: unmet needs new advances in pain management. *Eur J Anaesthesiol* 2002; 19 (Suppl 25): 3-10.
2. Kahveci FŞ, Kaya FN, Kelebek N ve ark. Perkutan trakeostomi sırasında farklı havayolu tekniklerinin kullanımı. *Türk Anest Rean Cem Mecmuası* 2002.

Book: Mulroy M.F. *Regional Anesthesia, An Illustrated Procedural Guide*. 2nd edition. Boston: Little Brown and Company; 1996, 97-122.

Section/Chapter of the book: Jane JA, Persing JA. Neurosurgical treatment of craniosynostosis. In: Cohen MM, Kim D (eds). *Craniosynostosis: Diagnosis and management*. 2nd edition. New York: Raven Press; 1986, 249-295.

Thesis: Gurbet A. Off-pump koroner arter cerrahisi sonrası morfin, fentanil ve remifentanil'in hasta kontrollü analjezi (HKA) yöntemi ile karşılaştırılması (Uzmanlık Tezi). Bursa, Uludağ Üniversitesi, 2002.

Electronic media: United Kingdom Department of Health. (2001) *Comprehensive Critical Care Review of adult critical care services* The web site: <http://www.doh.gov.uk/compricare/index.html>

An organization: The Intensive Care Society of Australia and New Zealand. Mechanical ventilation strategy in ARDS: guidelines. *Int Care J Aust* 1996; 164: 282-284.